

Ulrich Bosch · Reinhard Werner Fremerey  
Unfallchirurgische Klinik, Medizinische Hochschule Hannover

# AC-Gelenkverletzungen

## Konservative oder operative Behandlung der AC-Gelenkverletzungen

### Zusammenfassung

Die Therapie der akuten, kompletten Akromioklavikulargelenksprengung (Typ III) wird nach wie vor kontrovers diskutiert. In der Literatur wird neben zahlreichen operativen Behandlungsmethoden auch die konservative Therapie mit guten Ergebnissen beschrieben. Das funktionelle Ergebnis nach operativer Therapie oder konservativer Behandlung ist vergleichbar. Die Rate an Komplikationen und die Rehabilitationszeit sind nach operativer Stabilisierung jedoch deutlich höher bzw. länger. Nachteil der konservativen Therapie kann der verbleibende Klavikulahochstand sein. Nach Kriterien der evidenzbasierten Medizin scheint daher die konservative Behandlung der Typ-III-Akromioklavikulargelenkverletzung die Therapie der Wahl zu sein.

### Schlüsselwörter

Akute Akromioklavikulargelenkverletzung · Therapie · Operativ · Konservativ

Schon Hippokrates beschrieb Verletzungen des Akromioklavikulargelenks (AC-Gelenk) und empfahl zügelnde Verbände. Er hatte bereits erkannt, dass funktionelle Einbußen oder anhaltende Beschwerden auch nach vollständiger AC-Gelenksprengung ohne Behandlung und bei persistierender Fehlstellung in der Mehrzahl der Fälle nicht zu erwarten sind. Trotz dieser immer wieder bestätigten Erkenntnis gibt es eine Vielzahl an Empfehlungen für die operative Behandlung, insbesondere bei Typ-III-Verletzungen. Die operative Therapie soll möglichen Spätschäden und funktionellen Einbußen vorbeugen und ästhetisch störende Fehlstellungen beseitigen. Allerdings zeigen mehrere Studien, dass die konservative Behandlung zu vergleichbaren Resultaten wie die Operation führt [2, 4, 7, 8, 10]. Die Behandlung der kompletten Sprengung des AC-Gelenks wird daher nach wie vor kontrovers diskutiert.

### Unfallmechanismus und Häufigkeit

Verletzungen des AC-Gelenks sind typische Sportverletzungen. Sie entstehen meist bei einem Sturz auf die Schulter mit adduziertem Arm. Bei diesem direkten Unfallmechanismus kommt es je nach Größe der einwirkenden Kraft zu einer Distorsion des AC-Gelenks oder zur Ruptur der einzelnen Bandstrukturen (Lig. acromioclaviculare, Lig. conoideum, Lig. trapezoideum) sowie der Ge-

lenkkapsel. Der indirekte Unfallmechanismus durch einen Sturz auf den ausgestreckten Arm kommt seltener vor. Etwa 12% aller Schultergürtelverletzungen betreffen das AC-Gelenk. AC-Gelenkverletzungen kommen etwa 4-mal häufiger vor als Luxationen des Sternoklavikulargelenks. Männer sind 10-mal häufiger betroffen als Frauen.

### Diagnostik

Neben der Anamnese haben die klinische und die radiologische Diagnostik die größte Bedeutung.

### Klinische Diagnostik

Bei der klinischen Untersuchung einer kompletten Sprengung des AC-Gelenks imponiert der ipsilaterale Klavikulahochstand. Dieser entsteht durch das Herabhängen des betroffenen Arms mit

---

© Springer-Verlag 2003

Erstpublikation in: Zentralbl Chir (2002) 127: 203–206. Nachdruck mit freundlicher Genehmigung des J.A. Barth Verlags in Georg Thieme Verlag

Prof. Dr. Ulrich Bosch  
Unfallchirurgische Klinik,  
Medizinische Hochschule Hannover,  
Carl-Neuberg-Straße 1, 30625 Hannover,  
E-Mail: bosch.ulrich@mh-hannover.de,  
Phone: 0511-5322028, Fax: 0511-5325877

U. Bosch · R.W. Fremerey

## AC joint injuries. Nonoperative or operative treatment of injuries of the acromioclavicular joint

### Abstract

There is still controversy about the treatment for dislocation of the acromioclavicular joint classed as acute type III according to Tossy and Rockwood's classification. Good functional results have been reported following operative and also after nonoperative treatment. According to the literature the functional outcome is similar. Following surgical repair, however, complications are more frequent and the period of rehabilitation is longer. One complication found more frequently after nonoperative treatment is persisting prominence of the distal clavicle. According to the criteria of evidence based medicine, nonoperative treatment seems to be the method of choice for type III injuries of the acromioclavicular joint.

### Keywords

Acute acromioclavicular joint injury · Treatment · Operative · Nonoperative

der Skapula und nicht durch einen realen Hochstand der Klavikula. Der lokale Druckschmerz und das so genannte Klaviertastenphänomen sowie die schmerzhaft eingeschränkte Abduktion sind diagnoseweisend. Die Prüfung der peripheren Durchblutung, Sensibilität und Motorik ist selbstverständlich.

### Radiologische Diagnostik

Die radiologische Diagnostik dient einerseits dem Nachweis der Verletzung, andererseits liefert sie die Basis für die Klassifikation derselben.

Die Zielaufnahme des AC-Gelenks nach Zanca [19] erfolgt im a.-p.-Strahlengang mit um 10–20° nach kranial gekippter Röhre. Die Weite des Gelenkspalts und mögliche arthrotische Veränderungen des Gelenks kommen gut zur Darstellung.

Die Stressradiographie (Belastungsaufnahme, Panoramaaufnahme) dient dem Nachweis der vertikalen Instabilität. Um beide Handgelenke werden Gewichte von 12–15 kg gelegt, die vom Patienten nicht getragen werden dürfen, um ein freies Herabsinken der verletzten Extremität zu gewährleisten. Die entscheidende Messgröße ist der Abstand zwischen dem Oberrand des Processus coracoideus und dem Unterrand der Klavikula im Seitenvergleich (Abb. 1).

Die horizontale Instabilität des distalen Klavikulaendes kann in der Aufnahmetechnik nach Alexander [1] nachgewiesen werden. Bei dieser Aufnahmetechnik werden die Schultern so weit wie möglich nach vorne zusammengeführt,

um so die Überlagerung von Klavikula und Akromion zu provozieren.

### Klassifikation

In der Klinik hat sich die Orientierung am Ausmaß der Verletzung der akromioklavikularen und korakoklavikularen Bänder bewährt [18].

#### Typ I

Hierbei kommt es zu einer Distorsion des AC-Gelenks mit Zerrung des Lig. acromioclaviculare bei intakten korakoklavikularen Bändern. Die Ansätze der Mm. deltoideus und trapezius sind unverletzt.

#### Typ II

Durch eine mäßige Kräfteinwirkung zerreißen die akromioklavikularen Ligamente und partiell die Ansätze der Mm. deltoideus und trapezius. Durch die gleichzeitige Elongation der korakoklavikularen Bänder kommt es zur Subluxation des AC-Gelenks. Ein lokaler Druckschmerz und eine palpatorisch zu erkennende, geringfügige Instabilität des lateralen Klavikulaendes weisen auf die Verletzung hin.

#### Typ III

Mit der Stressradiographie ist im Vergleich zur Gegenseite eine Zunahme des korakoklavikularen Abstands um 30–100% zu messen. Am häufigsten findet sich eine Ruptur der akromioklavikularen

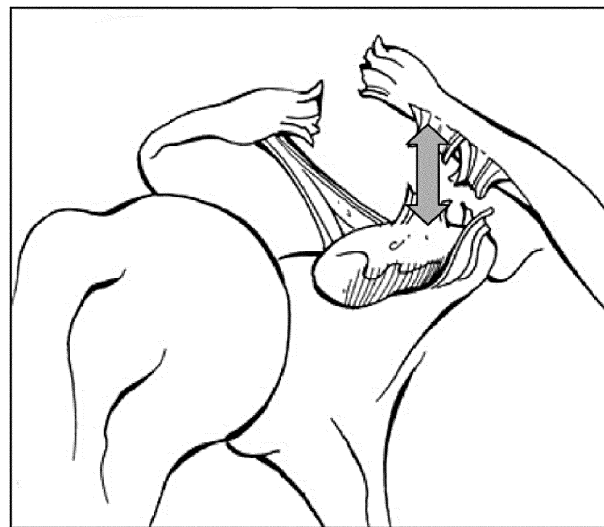


Abb. 1 ► Akromioklavikulargelenkverletzung Typ III nach Tossy. Im Vergleich zur unverletzten Gegenseite ist hier in der Stressradiographie eine Zunahme des korakoklavikularen Abstands (Doppelpfeil) um 30–100% zu messen

ren und korakoklavikulären Bänder. Es können aber auch eine Abrissfraktur des Processus coracoideus mit intakten korakoklavikulären Bändern oder bei Kindern ein Längsriß im Periostschlauch der lateralen Klavikula bei intakten Bändern vorliegen. Die Ansätze der Mm. deltoideus und trapezius sind vollständig an der Klavikula abgerissen. Bei der klinischen Untersuchung findet sich eine herabhängende Schulter. Der Arm wird adduziert gehalten, die Abduktion ist schmerzhaft und das so genannte Klaviertastenphänomen lässt sich meist auslösen.

### Typ IV

Es handelt es sich um eine dorsale Luxation der lateralen Klavikula in den M. trapezius. Während die horizontale Instabilität der lateralen Klavikula auffällig ist, kann die vertikale Instabilität nur minimal sein.

### Typ V

Der korakoklavikuläre Abstand ist bei der Stressradiographie im Seitenvergleich um 100–300% vergrößert. Die Ansätze der Mm. deltoideus und trapezius sind weit abgerissen.

### Typ VI

Bei dieser sehr seltenen Form der AC-Gelenkverletzung ist das laterale Klavikulaende nach kaudal unter den Processus coracoideus oder das Akromion disloziert. Die akromioklavikulären und korakoklavikulären Bänder sind gerissen, und die Ansätze der Mm. deltoideus und trapezius sind von der Klavikula abgerissen [9].

## Therapie

Die Art der Verletzung (Klassifikation), das Alter des Patienten, die Erwartungshaltung und die funktionellen Ansprüche des Patienten, seine Händigkeit, das Risiko einer erneuten Verletzung und der therapeutische Nutzen verschiedener Behandlungsformen beeinflussen letztendlich die Therapiewahl.

Die konservative Therapie der Typ-I- und -II-Verletzungen ist unstrittig. Die Typ-I-Verletzung bedarf lediglich einer symptomatischen Behandlung mit Eis und allenfalls einer sehr kurzfristi-

gen Immobilisation im Gilchrist-Verband. Eine frühe funktionelle Therapie ist anzustreben.

Die Typ-II-Verletzung wird wie die Typ-I-Verletzung symptomatisch behandelt. Bei starken Schmerzen kann die Immobilisation im Gilchrist-Verband verlängert werden. Eine Reposition oder redressierende Verbände sind hier nicht notwendig und sollten auch wegen ihrer nur kurzfristigen Wirkung unterlassen werden [12, 16].

Die Behandlung der Typ-III-Verletzung – operativ oder konservativ – wird nach wie vor kontrovers diskutiert, während die Operationsindikation bei den höhergradigen Verletzungstypen IV, V und VI nach Rockwood allgemein anerkannt ist. Hierfür wurden zahlreiche Operationsverfahren angegeben. Häufig angewandte Verfahren sind die Stabilisierung des AC-Gelenks durch Kirschner-Drähte mit und ohne Cerclage, mit Akromionplatten oder mit einer korakoklavikulären Stellschraube. Alle diese Verfahren erfordern wegen der Gefahr von Implantatbrüchen, Implantatmigration, Implantatlockerung und der lokalen Irritation einen Zweiteingriff zur Implantatentfernung. Der Transfer des M. coracobrachialis ist ein im Vergleich dazu großer Eingriff mit entsprechend höherer Komplikationsrate. Aufgrund der genannten Probleme werden Bandnähte in Kombination mit einer resorbierbaren korakoklavikulären Cerclage (z. B. PDS) favorisiert [5, 6, 14, 15].

### Therapie der AC-Gelenkverletzung Typ III nach Tossy – „skillful neglect“

Die optimale Therapie für die Typ-III-Verletzung des AC-Gelenks ist trotz einer umfangreichen Literatur zu diesem Thema noch unklar. Befürworter der operativen Therapie begründen dies mit dem nach konservativer Behandlung zu erwartenden Kraft- und Funktionsverlust. Der kritische Vergleich beider Therapieoptionen sollte die Parameter

- Schmerz,
- Funktion,
- Komplikationsrate,
- Rehabilitationszeit und
- ästhetisches Resultat

beleuchten.

Die retrospektive Analyse des eigenen Patientenguts ergab im Mittel nach

6,3 Jahren bei 46 konservativ und bei 51 operativ (Bandnaht und PDS-Cerclage) behandelten Patienten hinsichtlich Schmerz, Funktion und Kraft gleichwertige Ergebnisse. Die Inzidenz an posttraumatischen Arthrosen war in beiden Gruppen vergleichbar. Die Arthrosen sahen wir vorwiegend bei verbleibender Subluxation des AC-Gelenks. Die Dauer der Arbeitsunfähigkeit war bei den konservativ therapierten Patienten signifikant kürzer als bei den operierten Patienten [7].

McFarland et al. [11] befragten 42 Teamärzte der 28 Major-League-Baseball-Teams, welche Therapie sie bei einem Baseballspieler (Pitcher) mit einer AC-Gelenkverletzung Typ III (Wurfarml) 1 Woche vor Beginn der Spielsaison durchführen würden. 69% der Teamärzte entschieden sich für die konservative Therapie. 25 der 42 Teamärzte therapierten aktuell 32 Spieler mit dieser Verletzung. Tatsächlich wurden auch 63% (20/32) der Verletzten konservativ behandelt. 80% (16/20) der konservativ behandelten Spieler erreichten wieder eine normale Funktion und waren vollständig schmerzfrei. Eine freie Beweglichkeit im Schultergelenk hatten 90%. Bei den operierten Spielern erreichten 11 von 12 (92%) eine normale Funktion und waren schmerzfrei.

Phillips et al. [13] haben mit einer Metaanalyse von mehr als 600 Publikationen (Medline-Suchbegriff Heilung von AC-Gelenkverletzungen) 24 englischsprachige Arbeiten zu diesem speziellen Thema mit 1172 Patienten (833 operativ/339 konservativ) ausgewertet. Lediglich in 5 Publikationen wurde über

**Tabelle 1**  
**Typ-III-AC-Gelenkverletzung: Schmerz, Kraft und Bewegungsausmaß nach operativer und konservativer Therapie. Metaanalyse verwertbarer Studien [13]**

	Studien (n)	Therapie [%]	
		Operativ	Konservativ
Schmerz: keiner/gering	7	93	96
Bewegungsausmaß	6	86	95
Kraft: normal	7	87	92

einen Vergleich zwischen operativer und konservativer Therapie berichtet. Nur 2 dieser Arbeiten waren prospektiv und randomisiert. Interessant ist, dass insgesamt 88% aller operierten und 87% aller konservativ behandelten Patienten langfristig ein gutes Ergebnis aufwiesen. Hinsichtlich der Parameter Schmerz, Kraft und Funktion ergaben sich keine signifikanten Unterschiede (Tabelle 1). Die operativ behandelten Patienten hatten mehr Komplikationen als die konservativ behandelten (Tabelle 2). Die Rehabilitationszeit war bei den operierten Patienten nicht kürzer. Die Autoren kamen zu der Schlussfolgerung, dass die operative Behandlung der Typ-III-Verletzung keine Vorteile bietet und dass sie daher aufgrund der aktuellen Datenlage nicht zu empfehlen ist [13].

Eine Literaturanalyse (370 Publikationen) nach den Kriterien der evidenzbasierten Medizin kam zu ähnlichen Ergebnissen [4]. In Veröffentlichungen mit hohem Evidenzgrad wurden vergleichbare funktionelle Ergebnisse nach operativer bzw. konservativer Therapie beschrieben. Für die konservativ behandelten Patienten wurden eine kürzere Rehabilitationszeit und deutlich weniger Therapiekomplicationen angegeben. Auch die retrospektiven Studien mit und ohne Vergleichskollektiv ergaben ähnliche Langzeitergebnisse für die beiden Therapieoptionen. Die konservative Therapie erscheint daher die Behandlungsmethode der Wahl für die Typ-III-AC-Gelenkverletzungen zu sein [4].

Demgegenüber ergab eine Umfrage an 210 deutschen Kliniken zum therapeutischen Vorgehen bei Typ-III-AC-Gelenkverletzungen ein anderes Ergebnis [3]. 82% der 103 teilnehmenden unfallchirurgischen Kliniken gaben an, bei Typ-III-AC-Gelenkverletzungen eine operative Therapie durchzuführen. Bei Leistungssport und Überkopfarbeit befürworteten nahezu alle ein operatives Vorgehen. Obwohl zur Frage der subjektiven Beurteilung in 37% der Antworten die konservative Therapie gegenüber der Operation als ebenbürtig oder überlegen angegeben wurde, führten nur 15% der befragten Kliniken eine konservative Therapie der Typ-III-AC-Gelenkverletzung regelmäßig durch [3].

## Fazit für die Praxis

**Aufgrund der Datenlage in der Literatur ist das funktionelle Ergebnis nach operativer Therapie oder konservativer Behandlung vergleichbar. Schwere körperliche Arbeit oder das Ausüben einer Überkopfsportart stellen für uns bei der Typ-III-Verletzung keine generelle Operationsindikation dar, da die konservative Therapie nachweislich nicht zu Funktionseinbußen führt. Die detaillierte Aufklärung des Patienten sollte auf die Vergleichbarkeit der Resultate beider Therapieoptionen eingehen, wobei hervorzuheben ist, dass der nach konservativer Behandlung verbleibende Klavikulahochstand dem Operationsrisiko (Komplikationen) und einer längeren Rehabilitationsphase gegenübersteht.**

## Literatur

- Alexander OM (1954) Radiography of the acromioclavicular articulation. *Med Radiogr Photogr* 30: 34–39
- Bannister GC, Wallace WA, Stableforth PG, Hutson MA (1989) The management of acute acromioclavicular dislocation. A randomised prospective controlled trial. *J Bone Joint Surg Br* 71: 848–850
- Bäthys H, Tingart M, Bouillon B, Tiling T (2000) "Evidence based medicine" in der Therapie der Schulterreckgelenksverletzung – Anspruch und klinischer Alltag. *Z Orthop Ihre Grenzgeb* 138: 11
- Bäthys H, Tingart M, Bouillon B, Tiling T (2000) Konservative oder operative Therapie der Schulterreckgelenksverletzung – was ist gesichert? Eine systematische Literaturanalyse nach Kriterien der „evidence based medicine“. *Chirurg* 71: 1082–1089

- Blauth M, Südkamp NP, Hass N (1991) Verletzungen der Schlüsselbeingelenke. In: Hertel P (Hrsg) *Breitner Chirurgische Operationslehre*, Bd 10, Traumatologie 3, Schulter und obere Extremität, 2. Aufl. Urban & Schwarzenberg, München Wien Baltimore, S 25–40
- Fremerey RW, Lobenhoffer P, Bosch U, Freudenberger E, Tscherner H (1996) Die operative Behandlung der akuten, kompletten AC-Gelenksprengung. Indikation, Technik und Ergebnisse. *Unfallchirurg* 99: 341–345
- Fremerey RW, Lobenhoffer P, Ramacker K, Gerich T, Skutek M, Bosch U (2000) Akute AC-Gelenksprengung – operative oder konservative Therapie? *Unfallchirurg* 104: 294–299
- Galpin RD, Hawkins RJ, Grainger RW (1985) A comparative analysis of operative versus nonoperative treatment of grade III acromioclavicular separations. *Clin Orthop* 193: 150–155
- Gerber C, Rockwood CA (1987) Subcoracoid dislocation of the lateral end of the clavicle. *J Bone Joint Surg Am* 69: 924–927
- Larsen E, Bjerg-Nielsen A, Christensen P (1986) Conservative or surgical treatment of acromioclavicular dislocation. *J Bone Joint Surg Am* 68: 552–555
- McFarland EG, Blivin SJ, Doehring CB, Curl LA, Silberstein C (1997) Treatment of grade III acromioclavicular separations in professional throwing athletes: results of a survey. *Am J Orthop* 26: 771–774
- Nuber GW, Bowen MK (1999) Disorders of the acromioclavicular joint: pathophysiology, diagnosis, and management. In: Iannotti JP, Williams Jr GR (eds) *Disorders of the shoulder: diagnosis and management*. Lippincott, Philadelphia, pp 739–762
- Phillips AM, Smart C, Groom AFC (1998) Acromioclavicular dislocation. Conservative or surgical therapy. *Clin Orthop* 353: 10–17
- Probst A, Hegelmeier C (1992) Die Stabilisierung des verletzten Schultergelenkes durch PDS-Kordel. *Aktuelle Traumatol* 22: 61–64
- Riedel J, Genelin A (1991) Behandlung der AC-Luxation mit einem Bohrdraht und PDS-Kordel. *Unfallchirurgie* 17: 140–145
- Rockwood CA (1984) Subluxations and dislocations about the shoulder. In: Rockwood CA, Green DP (eds) *Fractures in adults*, 2nd edn. Lippincott, Philadelphia, pp 722–985
- Taft TN, Wilson FC, Oglesby JW (1987) Dislocation of the acromioclavicular joint. An end result study. *J Bone Joint Surg Am* 69: 1045–1051
- Tossy JD, Mead NC, Sigmond HM (1963) Acromioclavicular separations: useful and practical classification for treatment. *Clin Orthop* 28: 111–119
- Zanca P (1971) Shoulder pain: involvement of the acromioclavicular joint. Analysis of 1000 cases. *AJR Am J Roentgenol* 112: 493–500

Tabelle 2

### Typ-III-AC-Gelenkverletzung: Häufigkeit von Komplikationen nach operativer und konservativer Therapie [13]

	Therapie [%]	
	Operativ	Konservativ
Chirurgische Folgeeingriffe	59	6
Infektion	6	1
Fehlstellung/ Subluxation	3	37