

J. v. Schoonhoven¹ · T. J. Herbert² · D. L. Fernandez³ · K.-J. Prommersberger¹ · H. Krimmer¹

¹ Abteilung I, Klinik für Handchirurgie, Bad Neustadt/Saale · ² St. Lukes Hospital, Sydney, Australien

³ Lindenhof-Spital, Bern, Schweiz

Ulnakopfprothese

Zusammenfassung

Die Ulnakopfprothese wird seit 1995 in einer prospektiven Multicenterstudie verwendet. Bis 2000 wurden 57 Patienten von der Studiengruppe mit der Prothese behandelt. Bei 35 Patienten bestand die Indikation aus einer schmerzhaften Instabilität des distalen Ulnaendes nach vorangegangenen Resektionsarthroplastiken des distalen Radioulnargelenks (DRUG), bei 22 Patienten wurde die Prothese zur primären Therapie einer Arthrose des DRUG verwendet. Der durchschnittliche Nachuntersuchungszeitraum beträgt 38 Monate.

Die Auswertung der klinischen Resultate ergab eine Verbesserung der durchschnittlichen Pronation von präoperativ 63° auf postoperativ 78°, der Supination von 43° auf 76° und der groben Kraft von 51% auf 77% im Vergleich zur Gegenseite. Der durchschnittliche Schmerzwert auf der verbalen Schmerzskala (1–4) betrug präoperativ 3,6 und postoperativ 1,7 bei einer Patientenzufriedenheit gemessen auf der visuellen Analogskala (0–10) von 2,1 gegenüber postoperativ 7,9. Radiologisch fand sich mit Ausnahme einer Prothesenlockerung eine knöcherne Integration des Prothesenschafts. Bei 3 Patienten verblieb eine chronische Instabilität des rekonstruierten DRUG.

Die Methode hat sich sowohl zur Therapie der schmerzhaften Instabilität des distalen Ulnaendes nach vorangegangenen Resektionsarthroplastiken, als auch als alternative Therapie der schmerzhaften Arthrose des DRUG bewährt. Voraussetzung für eine erfolgreiche Rekonstruktion des DRUG unter Verwendung der Prothese sind Weichteile, die eine Stabilisierung der Prothese erlauben.

Schlüsselwörter

Distales Radioulnargelenk · Arthrose · Instabilität · Ulnakopfprothese

Die Arthrose des distalen Radioulnargelenks (DRUG) führt zu einer schmerzhaft eingeschränkten Unterarmdrehbewegung mit Kraftverlust der Hand und erheblicher Funktionseinschränkung der gesamten oberen Extremität. Die direkte Destruktion des DRUG kann durch intraartikuläre Frakturen des Ulnakopfes oder der Incisura ulnaris entstehen. Die posttraumatische Arthrose findet sich als Folge von in Fehlstellung verheilten extraartikulären distalen Radiusfrakturen und bei chronischer Instabilität des DRUG nach Verletzungen des ulnokarpalen Bandkomplexes (TFCC), [8]. Bei der chronischen Polyarthrit (CP) ist das DRUG häufig als erstes Gelenk an der oberen Extremität betroffen. Seltene Ursachen sind angeborene Deformitäten (Madelung-Deformität) oder Tumoren (Riesenzelltumor).

Bei der manifesten Arthrose des DRUG stehen als operative Rettungsmaßnahmen die Ulnakopfresektion, Hemiresektionsarthroplastiken oder die Arthrodesis des DRUG mit Segmentresektion aus der distalen Ulna (Kapandji-Sauvé-Operation) zur Verfügung. Eine Verbesserung der klinischen Symptomatik wird für alle 3 Methoden in der Literatur beschrieben. Bei allen 3 Operationsmethoden wird allerdings die knöcherne Integrität der distalen Ulna unterbrochen. Die physiologische Abstützung des Radius auf der Ulna ist dadurch nicht mehr gewährleistet und gleichzeitig wird die Funktion der Weichteile beeinträchtigt, die das DRUG stabilisieren [7]. Die Folge ist die mögliche Entstehung einer schmerzhaften Instabilität des distalen Ulnaendes [1].

Um diese sekundäre Instabilität zu beherrschen, wurde eine Vielzahl von Weichteilfesselungsoperationen be-

schrieben. Keine dieser Methoden konnte eine langfristige Stabilisierung der distalen Ulna gewährleisten [4]. Der Ersatz des Ulnakopfes durch einen Silikonplatzhalter ergab kurzfristig gute Ergebnisse, wird aufgrund des hohen sekundären Materialversagens (Frakturen des Platzhalters) und der möglichen Silikonsynovialitiden nicht mehr empfohlen [5, 9]. Bei klinisch ausgeprägt schmerzhafter Instabilität wurde die radioulnare Fusion empfohlen, die allerdings den Verlust der Unterarmdrehbewegung bedingt [3].

Zur Vermeidung und zur Therapie der schmerzhaften Instabilität bei der Behandlung der Arthrose des DRUG wurde eine Ulnakopfprothese entwickelt. Die Prothese soll die Abstützung und Rotation des Radius im DRUG wieder herstellen. Die hierdurch erzielte, stabile und parallele Ausrichtung von Radius und Ulna soll den stabilisierenden Weichteilen (TFCC, Membrana interossea und M. pronator quadratus) die notwendige Spannung geben, um ihrer Funktion wieder nachzukommen [6, 7].

Methode und Material

Prothese

Die Prothese besteht aus 2 Komponenten. Der Prothesenkopf hat eine sphärische Ballform, der distal zur Abstützung des TFCC und proximal zur Verbindung

© Springer-Verlag 2003

Priv.-Doz. Dr. J. v. Schoonhoven
Abteilung I, Klinik für Handchirurgie,
Salzburger Leite 1, 97616 Bad Neustadt/Saale
E-Mail: ad@handchirurgie.de

J. v. Schoonhoven · T. J. Herbert
D. L. Fernandez · K.-J. Prommersberger
H. Krimmer

Ulnar head prosthesis

Abstract

The ulnar head prosthesis has been the subject of a prospective multicenter-study since 1995. Until 2000, it has been used in 57 patients by the study group. In 35 patients, the indication was painful instability of the distal end of the ulna following previous resection arthroplasties, and in 22 patients it was painful arthritis of the distal radioulnar joint (DRUJ).

The mean follow-up was 38 months. Pronation increased from a preoperative mean of 63° to a postoperative value of 78°, while supination increased from 43° to 76°. Grip strength improved from a preoperative mean of 51% to a postoperative mean of 77% of the opposite limb. Pain, measured on the verbal pain scale (1–4), was reduced remarkably from a preoperative mean level of 3.6 to a postoperative mean of 1.7. Patient satisfaction was evaluated using the visual analog scale (0–10) and improved from a preoperative mean of 2.1 to a postoperative mean of 7.9. With one exception of loosening, we consistently found bony integration of the shaft of the prosthesis. Stability of the DRUJ was achieved in all but three patients.

This method has given reliable and excellent results as a salvage procedure for failed resection arthroplasties of the DRUJ with painful instability of the distal end of the ulna. We consider the method an alternative treatment option for the arthritically destroyed DRUJ. Sufficient soft tissue to stabilise the prosthesis is needed to successfully reconstruct the DRUJ.

Keywords

Distal radioulnar joint · Arthritis · Instability · Ulnar head prosthesis

Zum Thema: Handendoprothetik



Abb. 1 ◀ Die 3 Kopfgrößen des Prothesenkopfes

mit dem Prothesenschaft abgeflacht ist. Das Material ist Keramik (Zirkonoxid) und es gibt 3 Kopfgrößen (Abb. 1).

Der Prothesenschaft besteht aus Reintitan mit einer aufgerauten, gekörnten Reintitanbeschichtung, welche eine knöcherne Integration des Schafts im Ulnaschaft bei zementfreier Implantation erlaubt. Auch für den Prothesenschaft liegen 3 Größen vor; die Schafttypen unterscheiden sich durch die Länge des Kragens, der sich zwischen Prothesenschaft und -kopf befindet (Abb. 2). Die verschiedenen Kragenlängen erlauben eine Längenwiederherstellung der Ulna entsprechend dem Substanzverlust nach vorangegangenen Resektionen. Bei ausgedehnten Resektionen nach Tumorentfernungen sind Spezialanfertigungen notwendig. Die verschiedenen Schafttypen und -größen sind frei mit den 3 Kopfgrößen kombinierbar.

Im Rahmen der präoperativen Planung wird der notwendige Prothesentyp sowie die Schaft- und Kopfgröße anhand von Röntgensablonen am seitlichen und p.-a.-Röntgenbild festgelegt.

Operationstechnik

Die Implantation erfolgt über einen dorsalen Zugang als Längsinzision über dem 5. Strecksehnenfach. Nach Eröffnung und Retraktion der Extensor-digiti-minimi-Sehne (EDM) werden bogenförmig der Boden des 5. Strecksehnenfachs und die Kapsel des DRUG inzidiert. Die ulnare Begrenzung bildet das 6. Strecksehnenfach mit der Extensorcarpi-ulnaris-Sehne (ECU), welches nicht eröffnet werden soll. Proximal endet die Inzision auf der dorsalen Ulna, distal über dem Triquetrum.

Retinaculum und Kapsel werden in einer Schicht vom Ulnakopf und der dorsalen Begrenzung des TFCC abpräpariert, wobei distal das ulnokarpale Handgelenk mit eröffnet wird. Hierdurch wird ein ulnar gestielter Lappen erzielt. Nach Festlegung der Resektionshöhe an der distalen Ulna erfolgt die Osteotomie. Die Entfernung des Ulnakopfes erfolgt subperiostal ohne Verletzung des 6. Strecksehnenfachs und distal ohne Beschädigung des TFCC. Der



Abb. 2 ▶ Drei Schafttypen mit unterschiedlicher Kragenlänge erlauben den Längenausgleich nach Resektionsarthroplastiken an der distalen Ulna

TFCC wird inspiziert und vorhandene Einrisse werden genäht. Der Ulnaschaft wird mit den entsprechenden Raspeln aufpräpariert und eine Probeprotthese der vorbestimmten Größe eingebracht (Abb. 3).

Anhand der intraoperativen Bildwandlerkontrolle wird der Sitz der Prothese und das Niveau des Prothesenkopfes in Relation zur Radiusgelenkfläche in Neutralstellung, Pronation und Supination überprüft. Die Prothese sollte eine Ulna-minus-Situation von 1–2 mm in neutraler Rotationsstellung des Unterarms herstellen. Korrekturen des Längenniveaus müssen durch entsprechende Nachresektion der distalen Ulna zu diesem Zeitpunkt erfolgen.

Nach Entfernung der Probeprotthese werden 2 Bohrkanäle durch den dorsalen Rand der Incisura ulnaris des Radius gebohrt. Der Weichteillappen wird nach Prothesenimplantation am dorsalen Rand des TFCC und transossär durch die vorgelegten Bohrkanäle am Radius refixiert. Die weitere Adaptation erfolgt am ulnaren Rand des Retinaculum extensorum des 4. Strecksehnenfachs. Die EDM-Sehne wird subkutan belassen.

Die postoperative Ruhigstellung erfolgt für 2 Wochen in einer Oberarmgipsschiene. Anschließend wird die Unterarmdrehbewegung für weitere 4 Wochen durch eine ulnar umgreifende Thermoplastschiene limitiert.

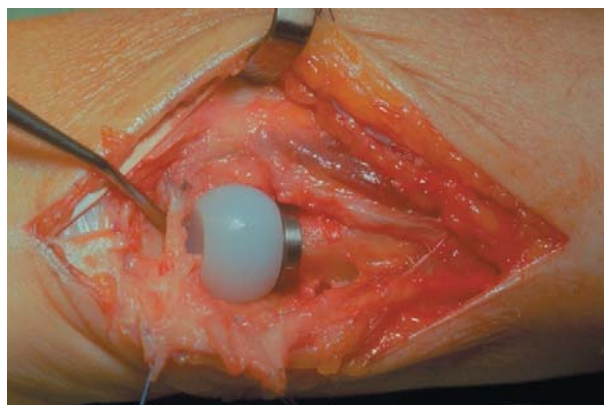
Material

Von 1995 bis zur Auswertung der ersten 3-Jahres-Ergebnisse wurde die Methode ausschließlich im Rahmen einer prospektiven, internationalen Multicenterstudie verwendet. Aufgrund der Ergebnisse dieser Studie [6] wurde die Methode allgemein zugänglich gemacht, wobei die Studie in einer erweiterten Studiengruppe fortgeführt wurde.

Von 1995–2000 wurden in der Studiengruppe 57 Patienten unter Verwendung der Ulnakopfprothese behandelt. Es handelt sich um 24 Frauen und 33 Männer mit einem durchschnittlichen Alter von 48,6 (20–80) Jahren. Der Nachuntersuchungszeitraum beträgt zwischen 6 und 67 Monate mit einem Mittelwert von 38 Monaten.

Die Indikation für die Operation war bei 35 Patienten eine schmerzhafte Instabilität des distalen Ulnaendes nach vorangegangenen Resektionsarthro-

Abb. 3 ▶ **Intraoperative Darstellung nach Implantation einer Ulnakopfprothese. Radial wird die EDM-Sehne retrahiert. Der TFCC wurde durch Naht in seiner Kontinuität wieder hergestellt. Die Sonde liegt distal des TFCC im ulnokarpalen Gelenkkompartiment. Ulnar wird der Weichteillappen durch Haltenähte zurückgehalten**



plastiken des DRUG. Bei 26 dieser Patienten waren zur Behandlung der Instabilität bereits zusätzliche Weichteilfesselungsoperationen, bei 2 Patienten die Implantation eines Silikonplatzhalters erfolglos durchgeführt worden. Bei 17 Patienten lag die Instabilität nach Hemiresektionsarthroplastiken, bei 17 Patienten nach Ulnakopfresektionen und bei 1 Patienten nach Kapandji-Sauvé-Operation vor.

Bei 22 Patienten wurde die Methode zur primären Behandlung einer schmerzhaften Arthrose des DRUG angewendet. Die Ursache der Arthrose war bei 12 Patienten posttraumatisch (6 Patienten chronische posttraumatische Instabilität, 6 Patienten mit in Fehlstellung verheilte, extraartikulärer, distaler Radiusfraktur), bei 7 Patienten eine CP, bei einem Patienten ein Riesenzelltumor des Ulnakopfes, bei einem Patienten eine Madelung-Deformität und bei einem Patienten eine fixierte dorsale Luxation des DRUG nach Essex-Lopresti-Verletzung.

Untersuchungsmethode

Alle Patienten wurden prä- und postoperativ entsprechend einem standardisierten Protokoll untersucht. Die klinische Untersuchung beinhaltete die Erfassung des Ausmaßes an Unterarm-

drehbewegung (Neutral-Null-Methode) und der Griffkraft unter Verwendung eines Ballonvigorimeters (Fa. Martin, Ballgröße 5, Prozent im Vergleich zur Gegenseite) sowie die Stabilitätsüberprüfung des DRUG im Seitenvergleich. Die Schmerzsituation wurde anhand einer verbalen Schmerzskala bestimmt (1=kein Schmerz, 2=Schmerzen nur bei starker Belastung, 3=Schmerzen bei leichter Belastung, 4=Ruheschmerz). Zur Messung der Patientenzufriedenheit wurde die visuelle Analogskala verwendet (0=absolut unzufrieden bis 10=vollständig zufrieden). Die Veränderung dieser klinischen Parameter von prä- zu postoperativ wurden unter Verwendung des Wilcoxon-sign-rank-Test auf statistische Relevanz überprüft.

Präoperativ wurden standardisierte Röntgenaufnahmen beider Handgelenke in posterior-anteriorem und streng seitlichem Strahlengang, postoperativ nur Röntgenaufnahmen der operierten Seite durchgeführt. Die postoperativen Kontrolluntersuchungen erfolgten nach 6 Wochen, 3, 6 und 12 Monaten, anschließend alle 12 Monate. Die Röntgenaufnahmen wurden untersucht auf die Position des Prothesenkopfes im DRUG, Lockerungszeichen oder Einsinken des Prothesenschafts und knöchernen Reaktionen an der distalen Ulna oder der Incisura ulnaris des Radius.

Tabelle 1

Mittelwerte und Variationsbreite der prä- und postoperativen klinischen Untersuchungsparameter

	Pronation [°]	Supination [°]	Kraft [%]	Schmerz	Zufriedenheit
Präoperativ	63 (10–90)	43 (0–90)	51 (11–80)	3,6 (2–4)	2,1 (1–6)
Postoperativ	78 (30–90)	76 (0–90)	77 (35–100)	1,7 (1–3)	7,9 (3–10)

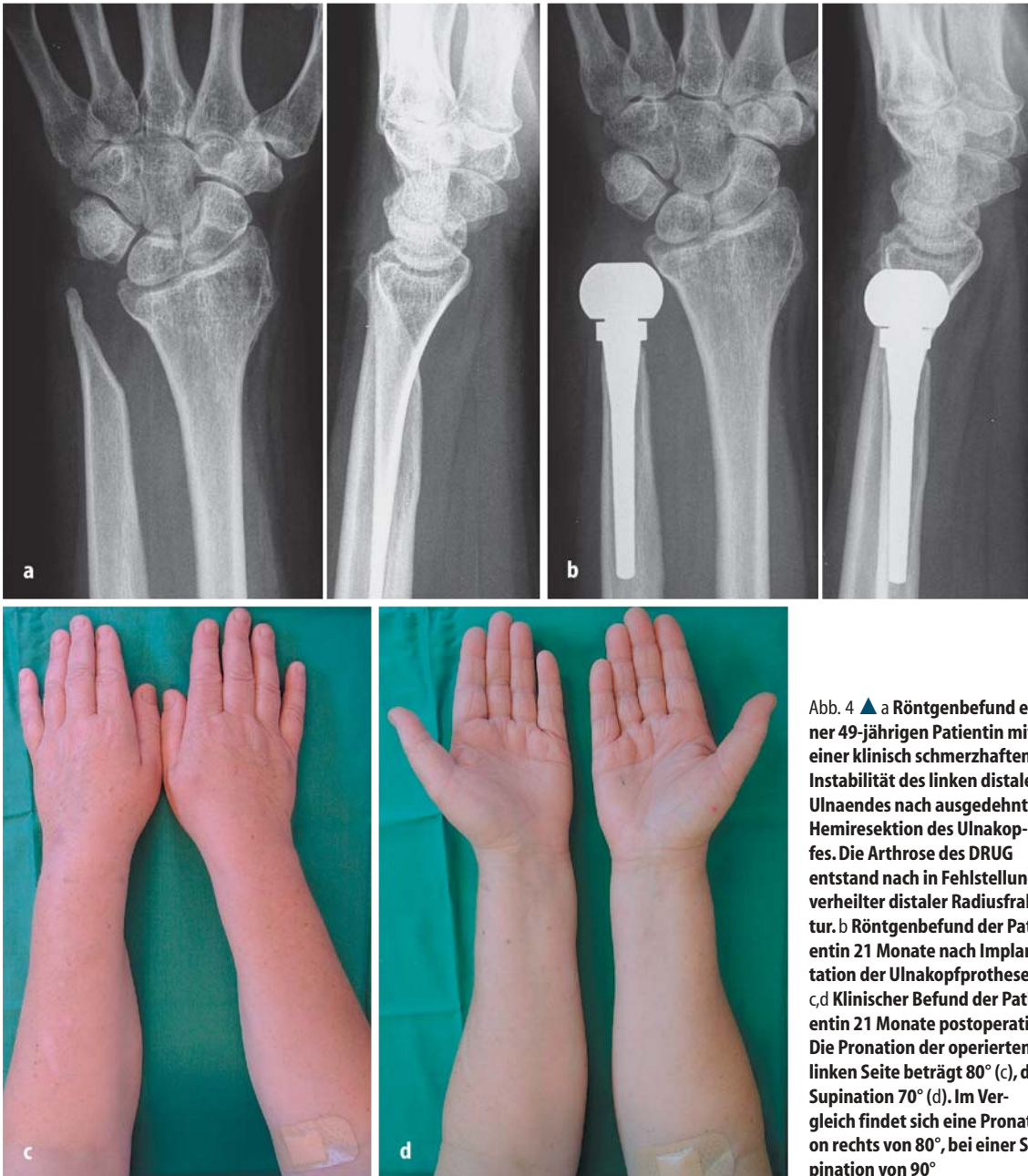


Abb. 4 ▲ a Röntgenbefund einer 49-jährigen Patientin mit einer klinisch schmerzhaften Instabilität des linken distalen Ulnaendes nach ausgedehnter Hemiresektion des Ulnakopfes. Die Arthrose des DRUG entstand nach in Fehlstellung verheilte distaler Radiusfraktur. b Röntgenbefund der Patientin 21 Monate nach Implantation der Ulnakopfprothese. c, d Klinischer Befund der Patientin 21 Monate postoperativ. Die Pronation der operierten linken Seite beträgt 80° (c), die Supination 70° (d). Im Vergleich findet sich eine Pronation rechts von 80°, bei einer Supination von 90°

Ergebnisse

Klinische Ergebnisse

Die Ergebnisse im Hinblick auf Unterarmdrehbewegung, Kraftentwicklung, Schmerzen und Zufriedenheit der Patienten mit der Funktion des Arms sind in Tabelle 1 dargestellt. Es fand sich für alle 5 Parameter eine statistisch hochsignifikante Verbesserung mit einem p -Wert $< 0,001$. Bei 53 Patienten konnte ein stabiles DRUG unter Verwendung der Ulnakopfprothese rekonstruiert werden (Abb. 4).

Radiologische Ergebnisse

Die Auswertung der postoperativen Röntgenbilder zeigte bei 53 Patienten eine kongruente Einstellung des Prothesenkopfes in die Incisura ulnaris des Radius. Unter Verwendung der Ulnakopfprothese wurde eine durchschnittliche Ulna-minus-Situation von $-1,4$ mm ($+0,5$ bis $-3,0$ mm) am Handgelenk erzielt. Bei 21 Patienten fanden sich osteophytäre Anbauten an der dorsalen und/oder palmaren Kante der Incisura ulnaris. Die Ausbildung dieser osteophytären Abstützreaktion erfolgte in allen

Fällen bis zum 6. postoperativen Monat ohne eine weitere Progression.

Bei allen Patienten kam es zu einer Knochenresorption am distalen Ulnaende direkt proximal des Prothesenkragens. Das Ausmaß der Resorption betrug $0,5$ – $3,0$ mm mit einer durchschnittlichen Resorption von $1,9$ mm. Auch diese Resorption fand bis zum 6. postoperativen Monat statt, ohne dass eine weitere Progression bei den nachfolgenden Untersuchungen gefunden werden konnte (Abb. 5). Ein Zusammenhang zwischen den klinischen Resultaten und diesen knöchernen Reaktionen

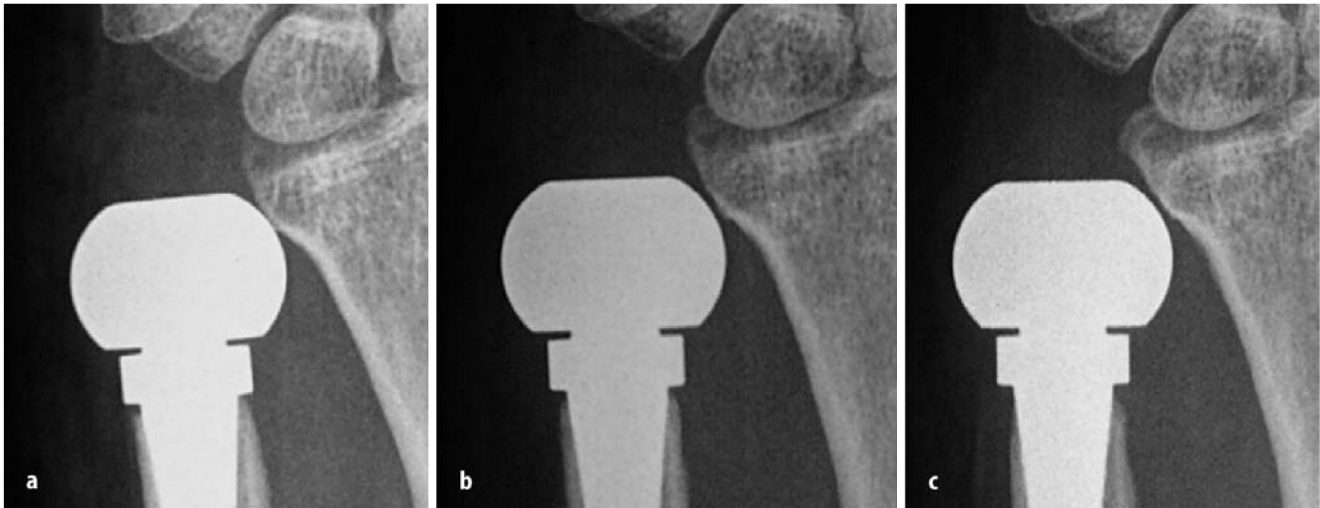


Abb. 5a–c ▲ Radiologische Demonstration der Knochenresorption an der distalen Ulna proximal des Prothesenkragens im zeitlichen Verlauf: a 2 Wochen postoperativ, b 4 Monate postoperativ, c 21 Monate postoperativ

fand sich nicht. Mit Ausnahme eines Patienten, bei dem es zur definitiven Lockerung des Prothesenschafts kam, fanden sich keine radiologischen Hinweise auf Prothesenschaftlockerungen.

Komplikationen

Infektion

Bei einem Patienten kam es nach der Revision einer schmerzhaften Instabilität bei Ulnakopfresektion zu einer Infektion, die konservativ nicht ausheilte und zur Explantation der Prothese 3 Monate nach Implantation zwang. Bei dem Patient fand sich nach Wundheilung die präoperative Situation wieder hergestellt, wobei die Instabilitätsproblematik am distalen Ulnaende im Vergleich zur Situation vor Implantation der Prothese wahrscheinlich aufgrund der Narbenbildung deutlich gebessert war. Diese Komplikation muss als schicksalhaft gewertet werden.

Lockerung

Bei einer Patienten wurde die Prothese aufgrund einer schmerzhaften Instabilitätsproblematik nach Ulnakopfresektion bei Madelung-Deformität verwendet. Es wurde ein kleiner Prothesenschaft implantiert. Aufgrund der palmaren Inklination des distalen Radius von 30° fand sich postoperativ eine dorsale Subluxationsstellung des Prothesenkopfes im DRUG. Die Kombination von dorsa-

ler Subluxation und unterdimensioniertem Prothesenschaft führte zur Lockerung der Prothese. Durch eine Revision mit Korrekturosteotomie (dorsal offene Keilosteotomie) des Radius mit Prothesenwechsel (mittlere Prothesenschaftgröße) 8 Monate nach Primäroperation konnte eine stabile Situation bei kongruenter Einstellung der Prothese im DRUG erreicht werden.

Instabilität

Neben der Patientin mit Lockerung des Prothesenschafts entwickelte sich nach Prothesenimplantation bei 3 Patienten eine Instabilität des DRUG. Bei 1 Patientin waren vor einer Ulnakopfresektion bereits 7 Operationen am DRUG und an der ECU-Sehne durchgeführt worden. Bei schmerzhafter Instabilität des distalen Ulnaendes erfolgten nach der Ulnakopfresektion vier weitere Operationen zur Therapie der Instabilität. Intraoperativ fand sich bei der Revision unter Implantation der Ulnakopfprothese lediglich insuffizientes Narbengewebe, welches als Weichteillappen zur Stabilisierung der Prothese verwendet wurde. Die Patientin entwickelte eine dorsale Instabilität des DRUG in der Pronation. Bei geringer Schmerzbelastung und gutem klinischen Funktionsergebnis (47 Monate postoperativ) war keine weitere Revision notwendig.

Bei einer Patientin mit chronischer Polyarthritits erfolgte die primäre Rekonstruktion des DRUG unter gleichzei-

tiger radiolunärer Teilfusion des Handgelenks rechtsseitig mit gutem Ergebnis. Das präoperativ deutlich instabilere linke DRUG wurde 9 Monate später in der gleichen Weise behandelt. Es entwickelte sich linksseitig eine chronische dorsale Instabilität, die bislang (51 Monate postoperativ) keiner weiteren Therapie bedurfte.

Bei einer Patientin erfolgte die Prothesenimplantation nach veralteter Essex-Lopresti-Verletzung bei dorsal fixierter Luxation des DRUG. Zuvor war nach Radiuskopfresektion sekundär eine proximale Stabilisierung durch Implantation einer Swanson-Titanradiuskopfprothese durchgeführt worden. Intraoperativ fand sich eine stabile und kongruente Einstellung des Prothesenkopfes in die Incisura ulnaris, 8 Wochen nach der Operation kam es jedoch zur dorsalen Luxation des DRUG. Auch im Rahmen einer Revision konnte intraoperativ die Stabilität wieder hergestellt werden, wobei es 9 Wochen postoperativ erneut zur fixierten dorsalen Luxation des DRUG kam. Eine weitere Revision erfolgte bei klinisch fixierter Pronationsstellung von 20° bislang (38 Monate postoperativ) nicht.

Ulna-Impaction-Syndrom

Bei 2 Patienten erfolgte die Implantation der Prothese in einer Ulna-plus-Stellung (+0,5 mm, +1,5 mm). Beide Patienten demonstrierten klinisch die Zeichen eines Ulna-Impaction-Syndroms mit belastungsabhängigen Schmerzen über dem ulnokrarpalen Handgelenkkompartiment [2]. Bei der milden Ausprägung der Symptomatik wünschte der Patient

mit +0,5 mm bislang keine weitere Therapie (45 Monate postoperativ). Bei dem Patienten mit einem Ulna-plus von 1,5 mm erfolgte 18 Monate postoperativ eine sekundäre Ulnaverkürzungsosteotomie proximal des Prothesenschafts, die zur Beschwerdefreiheit führte (32 Monate postoperativ).

Prothesenbruch

Bei einem Patienten wurde aufgrund einer primär langstreckigen Resektion der distalen Ulna eine Sonderanfertigung der Prothese implantiert. Es handelte sich um eine Prothese mit kleinem Schaftdurchmesser und einer speziellen Kraglänge von 43 mm; 9 Monate nach Prothesenimplantation kam es zur Fraktur der Prothese unterhalb des Prothesenkragens im Übergang zum Schaftbereich. Es erfolgte eine Revision mit einer Sonderanfertigung und größerem Schaftdurchmesser, die den auftretenden Kräften standhalten konnte (41 Monate postoperativ).

Diskussion

Die Ergebnisse der Studie demonstrieren, dass unter Verwendung der Ulnakopfprothese die schmerzhafteste Instabilitätsproblematik des distalen Ulnaendes nach Resektionsarthroplastiken zuverlässig und unter signifikanter Verbesserung der klinischen Symptomatik mit einer hohen Patientenzufriedenheit wieder hergestellt werden kann. Dies gilt ebenso für die primäre Behandlung der schmerzhaften Arthrose des DRUG, wobei die Entwicklung einer Instabilität durch die primäre Rekonstruktion des Gelenks unter Verwendung der Prothese verhindert wird. Die statistische Analyse der beiden Patientengruppen (Revision nach vorangegangenen Resektionsarthroplastiken und primäre Arthrosetherapie) ergab keinen statistisch relevanten Unterschied der Ergebnisse, allerdings eine höhere Rate an Komplikationen für die Gruppe der Revisionen.

Die radiologisch bei einigen Patienten vorhandenen osteophytären dorsalen und/oder palmaren Anbauten an der Incisura ulnaris des Radius erklären wir als sekundäre Abstützreaktionen. Bei fehlender Progredienz dieser Reaktionen fand sich kein Einfluss auf das klinische Ergebnis der Patienten. Die bei allen Patienten gefundene Knochenresorption an der distalen Ulna, proximal des Pro-

thesenkragens verstehen wir am ehesten als limitierte und implantatbedingte Drucknekrose des Knochens. Dies erklärt sich zum einen durch den bündigen Anschluss des distalen Prothesenteils an der Kortikalis der distalen Ulna, zum anderen aus dem direkten Kontakt zwischen Prothesenkragen und distaler Kortikalis der Ulna. Da beide Faktoren für die Primärstabilität der Prothese bis zur sekundären knöchernen Integration des Prothesenschafts notwendig sind, bei fehlender Progredienz nach dem 6. postoperativen Monat und bei fehlendem Einfluss auf das Ergebnis, wurde das bestehende Prothesendesign belassen.

Aus der Analyse der Komplikationen ergeben sich die Kontraindikationen zur Verwendung der Methode sowie Richtlinien für die Operationstechnik zur Vermeidung von unbefriedigenden Ergebnissen.

Die Stabilisierung der Prothese erfolgt durch die Weichteile, die das DRUG ursprünglich stabilisieren. Bei Insuffizienz dieser Weichteile kann eine Stabilität nicht gewährleistet werden. Diese Situation kann bei Patienten vorliegen, bei denen eine Vielzahl von Operationen durchgeführt wurde und insbesondere bei Patienten mit einer chronischen Polyarthritiden. Für diese Patientengruppe muss die Methode limitiert werden auf die Patienten, bei denen eine adäquate Weichteilsituation zur Verwendung des beschriebenen Weichteillappens vorliegt.

Bei Patienten mit einer ausgeprägten Fehlstellung des distalen Radius nach Radiusfrakturen oder bei der Madelung'schen Deformität kann eine kongruente Einstellung des Prothesenkopfes in die Incisura ulnaris nur durch die gleichzeitige Radiuskorrekturosteotomie erzielt werden.

Als Kontraindikation zur Verwendung der Prothese ist eine ausgeprägte Osteoporose anzusehen, da eine Stabilisierung der Prothese durch Osteointegration nicht zu erwarten ist.

Zur Vermeidung eines sekundären Ulna-impaction-Syndroms muss die Implantation der Prothese in einer Ulna-minus-Stellung in Relation zum Niveau der Radiusgelenkfläche erfolgen. Durch die intraoperative Bildwandlerkontrolle unter Verwendung der Probeprothese, insbesondere in der Pronationsstellung des Unterarms, kann das Niveau eingeschätzt und ggf. durch Nachresektion der distalen Ulna korrigiert werden.

Als Konsequenz aus dem Prothesenbruch einer Spezialanfertigung mit verlängerter Kraglänge wurde eine biomechanische Untersuchung durchgeführt. Aufgrund der Ergebnisse dieser Studie kann der Ausgleich des Substanzdefekts an der distalen Ulna nach ausgedehnter primärer Resektion nur durch eine begrenzte Kombination von Schaftdurchmesser und verlängerter Kraglänge einer Spezialanfertigung erfolgen.

Unter Berücksichtigung der Grenzen der Methode sehen wir die Hauptindikation in der Behandlung der schmerzhaften Instabilität nach Resektionsarthroplastiken des DRUG. Durch keine andere Operationsmethode kann eine verlässliche Stabilisierung des distalen Ulnaendes unter Erhalt der Unterarmdrehbewegung gewährleistet werden. Bei Versagen der Prothese kann durch Explantation der Prothese die präoperative Situation wieder hergestellt werden.

Bei der primären Behandlung der schmerzhaften Arthrose des DRUG stellt die Rekonstruktion des DRUG unter Verwendung der Ulnakopfprothese eine Alternative zu den sonst möglichen Rettungsoperationen dar. Bei der Behandlung von Patienten mit einer chronischen Polyarthritiden muss die Indikation auf die Patienten eingeschränkt werden, bei denen die Weichteile eine Stabilisierung der Prothese gewährleisten können.

Fazit für die Praxis

Die schmerzhafteste Arthrose des DRUG führt zur eingeschränkten Umwendlbewegungen des Unterarms und schmerzbedingtem Kraft- und Funktionsverlust. Breite Anwendung bei einer konservativ nicht zu beherrschenden Problematik finden Resektions- bzw. Interpositionsarthroplastiken und auch die Arthrodesse des Gelenks (z. B. nach Sauvéé-Kapanji). Durch die Ulnakopfprothese kann die knöchernen Integrität der Ulna ersetzt und die Abstützung und Rotation des Radius im DRUG wieder hergestellt werden. Dies stellt möglicherweise einen Vorteil dar. Als Hauptindikation wird die schmerzhafteste Instabilität nach Resektionsarthroplastiken angesehen. Obwohl Langzeitresultate bisher fehlen sind die ersten mittelfristigen Ergebnisse vielversprechend. Voraussetzung für die Implantation dieser Hemiprothese sind jedoch Weichteile, die eine ausreichende Stabilisierung der Prothese erlauben.

Literatur

1. Bell MJ, Hill RJ, McMurtry RY (1985) Ulnar impingement syndrome. *J Bone Joint Surg Br* 67: 126–129
2. Friedman SL, Palmer AK (1991) The ulnar impaction syndrome. *Hand Clin* 7: 295–310
3. Mih AD (1998) Salvage procedures after failed surgery about the distal ulna. *Hand Clin* 14: 279–284
4. Petersen MS, Adams BD (1993) Biomechanical evaluation of distal radioulnar reconstructions. *J Hand Surg Am* 18: 328–334
5. Sagerman SD, Seiler JG, Fleming LL, Lockerman E (1992) Silicone rubber distal ulnar replacement arthroplasty. *J Hand Surg Br* 17: 689–693
6. Schoonhoven J van, Fernandez DL, Bowers WH, Herbert TJ (2000) Salvage of failed resection arthroplasties of the distal radioulnar joint using a new ulnar head prosthesis. *J Hand Surg Am* 25: 438–446
7. Schoonhoven J van, Herbert TJ, Krimmer H (1998) Neue Konzepte der Endoprothetik des distalen Radioulnargelenkes. *Handchir Mikrochir Plast Chir* 30: 387–392
8. Schoonhoven J van, Lanz U (1998) „Rund um den Ellenkopf“: Verletzungsmuster und Klassifikationen. *Handchir. Mikrochir Plast Chir* 30: 351–360
9. Stanley D, Herbert TJ (1992) The Swanson ulnar head prosthesis for post-traumatic disorders of the distal radioulnar joint. *J Hand Surg Br* 17: 682–688

Pharmakogenetik und Pharmakogenomik - Schlüssel zur individualisierten Medizin?

In klinischen Studien werden neue Medikamente an großen Patientengruppen getestet. Dabei kommt es immer wieder vor, dass manche Patienten nicht auf die angewendete Medikation ansprechen oder es zu Nebenwirkungen kommt. Den Grund dafür sehen Wissenschaftler in der genetischen Variabilität der Patienten. Bei dieser Fragestellung und der Entwicklung neuer patientengerechter Arzneimittel und Therapien spielen die Pharmakogenetik und die Pharmakogenomik eine immer größere Rolle. Die Pharmakogenetik untersucht die Unterschiede des individuellen Ansprechens auf Arzneimittel aufgrund erblich bedingter Faktoren. Die Pharmakogenomik widmet sich vorwiegend der Erforschung neuer Wirkstoffe im Labor und versucht zu klären, welche Genvarianzen für Unterschiede in Wirkung und Abbau von Medikamenten verantwortlich sein können.

In einem Workshop im Rahmen des „Congress on Biotechnology“ 2003 im Max-Delbrück-Communications-Center (MDC) in Berlin-Buch diskutierten Wissenschaftler aus Universität und Pharmaindustrie über Möglichkeiten und Grenzen der Pharmakogenomik und Pharmakogenetik. Demnach gibt es viele verschiedene Faktoren, die für die individuelle Ansprechbarkeit auf eine bestimmte Arzneimitteltherapie verantwortlich sind, wie z.B. persönliche Merkmale (Alter, Geschlecht, Größe und Gewicht) und Gewohnheiten oder begleitende Krankheiten. Diese Faktoren werden vor einer Behandlung vom Arzt immer erfragt und entsprechend berücksichtigt. Einen weit größeren Einfluss auf die Sicherheit und den Erfolg der Behandlung sehen die Wissenschaftler aber in den genetischen Variationen des Patienten. Verantwortlich dafür, dass Wirkstoffe bei verschiedenen Patienten unterschiedlich gut aufgenommen, abgebaut und vertragen werden, sind SNPs (single nucleotide polymorphism) - geringfügige individuelle Abweichungen der DNA, die häufig im Erbgut des Menschen vorkommen. Mit Hilfe der Pharmakogenetik sollen die Gene herausgefunden werden, die die unterschiedlichen Reaktionen auf Arzneimittel verursachen. Die Patienten werden nach Ansicht der Forscher davon profitieren, da sie mit weniger Nebenwirkungen zu rechnen haben. Pharmakogenetische Informationen könnten auch Einfluss auf die Entwicklungskosten für neue Medikamente und die Durchführung von klinischen Studien haben. Die Verwendung von genetischen Informationen stelle dann sicher, dass nur Patienten, bei denen das zu testende Medikament wirksam sei, in die Studien mit einbezogen würden. Zusätzlich

könnten auch Einsparungen bei der Behandlung des einzelnen Patienten gelingen, wenn eine gezieltere Behandlung möglich wäre. Die pharmakogenetische Forschung wirft auch ethische, rechtliche sowie soziale Fragen auf. So wäre es z.B. denkbar, dass Patienten, die aufgrund ihres pharmakogenetischen Tests vermutlich schwer zu behandeln sein werden, höhere Krankenversicherungsprämien zahlen müssten oder mit dem Risiko für andere, u.U. unheilbare Krankheiten konfrontiert würden. Mit diesen und weiteren Fragen beschäftigt sich der „Nuffield Council on Bioethics“ (www.nuffieldbioethics.org/pharmacogenetics), der seine Ergebnisse einer großen Umfrage unter Experten verschiedener Fachrichtungen und der Öffentlichkeit im Herbst dieses Jahres präsentieren will.

Quelle: Max-Delbrück-Centrums für Molekulare Medizin (MDC) Berlin-Buch, E-Mail: bachtler@mdc-berlin.de, www.mdc-berlin.de