

[Aus der kgl. Universitäts-Augenklinik zu München.
(Vorstand: Geheimrat Prof. Dr. O. Eversbusch †.)]

Die Nerven der Hornhaut des Menschen.

Von

Dr. Gustavo Attias,
Assistent der Klinik.

Mit Taf. VI—VIII, und 11 Figuren im Text.

Inhalt:

I. Topographie der pericornealen Nerven. Verhalten der Ciliarnerven am vorderen Augenabschnitt. S. 211. A. Topographie der vorderen Skleralnerven. S. 214. B. Nerven der vorderen Episklera. S. 219. Plexus episcleralis pericornealis. C. Nerven der Subconjunctiva. S. 221. Subconjunctival-pericorneale Nervenketten.

II. Histologie der pericornealen Nerven und ihr Verhalten zu den Gefässen. A. Skleraler Anteil. 1. Histologie der Nerven an der Eintrittsstelle in die Sklera. S. 222. 2. Histologie der Nerven in ihrem ersten Verlauf durch die Sklera. S. 224. 3. Histologie der Nerven in ihrem vorderen Verlauf zur Hornhaut. S. 225. B. Histologie der Nerven der vorderen Episklera. S. 234. C. Histologie der Nerven der vorderen Subconjunctiva. S. 238. Rückblick über die Literatur der vorderen pericornealen Nerven. S. 239.

III. Die Nerven in der Hornhaut selbst. S. 243. A. Topographie der Nerven in der Hornhaut selbst. S. 247. Plexus paramarginalis superficialis. S. 260. B. Die Histologie der Nerven in der Hornhaut selbst. 1. Markhaltige und marklose Fasern und ihr Verhalten in den Nerven selbst. S. 267. 2. Kerne und Scheiden der Nerven. S. 279. 3. Endigungen der menschlichen Hornhautnerven und Verteilung der Nerven jenseits der Bowmanschen Membran. S. 292. 4. Endigungen der Epithelnerven. S. 302. 5. Vasa nervorum corneae. S. 306.

Wenn ich trotz der vielen Arbeiten, welche über die Anatomie der Nerven des vorderen Teiles der Augapfelhülle vorliegen, es unternehme, meine Untersuchungen über dieses Thema zu veröffentlichen, so waren für mich verschiedene Gründe massgebend.

Zunächst sind in den bisherigen Abhandlungen über die vorderen Augennerven die Verhältnisse des menschlichen Auges nur wenig berücksichtigt.

H. Virchow, dem wir die ausgezeichnete Darstellung dieses Gebietes im Handbuch von Graefe-Saemisch verdanken, äussert sich folgendermassen: „In der Literatur ist bald von den Hornhautnerven

des Frosches, bald von den des Kaninchens und andern gesprochen, aber verhältnismässig selten von denen des Menschen, und doch ist aus den vorliegenden Angaben deutlich zu ersehen, dass die Unterschiede, die zwischen verschiedenen Species, selbst bei Säugetieren, vorkommen, nicht unerheblich sind.“

Ein zweiter Grund, der mir zu verschulden scheint, dass unsere bisherigen Kenntnisse über die vorderen Augapfelnerve unvollständige sind, ist der, dass in der Regel jeder Autor sich bisher zu seinen Untersuchungen nur einer Methode bedient hat. So sehen wir Hoyer an Gold- und Eisessigpräparaten die Nerven des menschlichen Auges studieren. Der bekannten Abhandlung von Dogiel liegen ausschliesslich Methylenblaupräparate zugrunde. Die Publikation von Bach beschäftigt sich nur mit einem allerdings gut gelungenen Golgi-Präparat.

Es ist aber ohne weiteres klar, dass so komplizierte Gebilde wie die Nerven des vorderen Augapfelabschnittes mit einer Methode nicht ausreichend untersucht werden können. Man wird eine andere Methode zum Studium der Achsencylinder, eine andere zur Untersuchung der Markscheiden, eine andere zur Darstellung der Kerne oder sonstiger Elemente der Nerven anwenden müssen.

In der vorliegenden Arbeit werde ich über die Nerven des vorderen Abschnittes der äusseren Augenhülle des Menschen berichten, mit besonderer Berücksichtigung der Nerven, welche die Hornhaut versorgen. Die Nerven der Conjunctiva, die nur für die Innervation dieser Schicht bestimmt sind, ebenso wie die Nervenendigungen ausserhalb der Cornea werden in dieser Abhandlung wenig berücksichtigt.

Ich habe selbstverständlich auch Tieraugen untersucht, einmal, um mich über die verschiedenen Varietäten zu orientieren, weiterhin aber zur Ausbildung der Untersuchungsmethoden. Es sei jedoch noch einmal ausdrücklich hervorgehoben, dass *die vorliegende Abhandlung sich lediglich mit dem Auge des Menschen befasst.*

Mit den Gefässen des vorderen Abschnittes der äusseren Augenhülle werde ich mich wiederholt beschäftigen müssen wegen der verschiedenen Beziehungen, in die sie mit den Nerven treten.

Gute Zusammenstellungen der Literatur über unser Thema finden sich in dem Lehrbuch der Anatomie von Schwalbe und bei H. Virchow (Graefe-Saemisch, Handbuch der Augenheilkunde. 2. Aufl.). Ich selbst werde nur die Abhandlungen derjenigen Autoren anführen, welche ich citiere.

„Leider lassen die gewöhnlichen Färbungen die Hornhautnerven gar nicht hervortreten“; so sagt Salzmann in seinem lehrreichen Buch über die Anatomie und Histologie des menschlichen Augapfels am Anfang des Kapitels über die Anatomie der Hornhautnerven. In der Tat, wenn man Schnitte von in Paraffin oder Celloidin eingebetteten Hornhäuten mit gewöhnlichen Färbemitteln behandelt, wie man es im allgemeinen bei dem Studium pathologischer Prozesse tut, so treten die Hornhautnerven kaum zutage. Dies ist aber nicht der Fall, wenn man die Hornhäute ohne sie einzubetten schneidet (z. B. mit dem Gefriermikrotom) und mit gewöhnlichen Färbemitteln unter besonderen Massnahmen tingiert.

Als ich einmal die Färbung mit Sudan, um die Markscheiden der vorderen Nerven des Augapfels darzustellen, benutzte und als Nachfärbemittel eine verdünnte Lösung von altem Ehrlich'schen Hämatoxylin anwandte, bemerkte ich, dass sich mit diesem Mittel die Nervenstämme bis zu ihren feinsten Verästelungen darstellen liessen. Nach verschiedenen Versuchen habe ich diese Methode so modifiziert, wie sie mir am besten für das Studium der pericornealen und cornealen Nerven zu sein scheint.

Selbstverständlich ist diese Methode nicht geeignet, alle einzelnen Teile des Nerven gleichzeitig für ein gutes und genaues Studium der Nerven des vorderen Augapfelabschnittes darzustellen. Eine solche besitzen wir überhaupt nicht. Infolgedessen habe ich bei meinen Untersuchungen die verschiedenen Methoden gleichzeitig angewandt und will jetzt angeben, welches Verfahren sich am geeignetsten gezeigt hat.

Ich habe hauptsächlich ausser der oben erwähnten Hämatoxylinmethode, die ich bei der Besprechung der Markscheiden der Hornhautnerven ausführlicher beschreiben werde, die Methoden mit Ehrlich'schem Methylenblau, mit Gold- und Silbersalzen, mit Pikrokarmen usw. und die verschiedenen Methoden zur Darstellung der Markscheiden (Weigert-Pal, Osmiumsäure usw.) angewandt. Ausserdem benutzte ich die verschiedenen Verfahren, die zur Darstellung der Bindegewebssubstanz und des Protoplasmas am geeignetsten sind.

Die weitaus beste Methode für die Darstellung der feinsten Nervenfasern ist diejenige mit Methylenblau von Ehrlich. Ich habe mich derselben in folgender Weise bedient:

Es handelte sich stets um lebensfrische Augen, die ich entweder nach einem operativen Eingriff oder unmittelbar nach dem Tode untersuchen konnte.

Wenn die Augen wegen Tumoren oder nach Verletzungen oder aus

andern Ursachen, die die Hornhaut und das umgebende Gewebe vollkommen unberührt liessen, entfernt waren, bin ich folgendermassen vorgegangen.

Einige Minuten vor der Operation habe ich 2%iges Methylenblau rectif. in physiologischer Kochsalzlösung in das Auge wiederholt eingeträufelt. Während der Operation wurde das Auge dann nur mit $\frac{1}{10}$ %iger Methylenblaulösung gespült.

Unmittelbar nach der Enucleation wurde der vordere Abschnitt des Auges entfernt und das Ganze oder ein Teil desselben mit der Konkavität nach unten auf Glaswolle gelegt, die mit $\frac{1}{15}$ %iger Methylenblaulösung imbibiert war. Man muss dafür sorgen, dass das Stück nicht in der Lösung schwimmt, sondern nur in Berührung mit derselben kommt. Dann liess ich das Ganze in einem Brutschrank unter 35—37° stehen. Um Austrocknung zu vermeiden träufelte ich wiederholt ein wenig von der Methylenblaulösung auf das Stück.

Von Zeit zu Zeit verfolgt man den Verlauf der Färbung bei stets gleicher Temperatur von 37° unter dem Mikroskop, indem man das Stück in ein Uhrschälchen auf einen Tropfen der obigen Methylenblaulösung oder physiologischer Kochsalzlösung legt. Man darf das Stück natürlich nicht länger als unbedingt notwendig ist unter dem Mikroskop lassen.

Die Färbung dauert, je nachdem welchen Teil der Nerven man betrachten will, $\frac{3}{4}$ bis ungefähr 3 Stunden.

Dann fixiert man das Stück in Ammonium-Molybdat-Salzsäurelösung (Bethe) nach vorheriger kurzer Vorfixierung in Pikrinsäure-Ammonium (Dogiel).

Nach einer Stunde legt man das Stück einige Stunden lang in Pikrinsäure-Ammonium und Glycerin zu gleichen Teilen und dann zur Aufhellung in Glycerin.

Nach Verlauf von 24 Stunden waren die Gewebe, besonders die Cornea, so aufgehellt, dass ein Studium der Nerven auch mit stärkerer Vergrösserung möglich war. Auch die Endigungen der Nerven im Epithel der Hornhaut waren in dem ganzen Stück mit Leichtigkeit zu studieren. Es ist vorteilhaft, wenn man das Präparat nicht weiter gebraucht, es wieder in Glycerin aufzuheben.

Ich habe so die Stücke in toto studieren können und zeichnen lassen. Danach legte ich Schnitte an, um an denselben die strukturellen Feinheiten der schon in toto studierten Gewebe zu betrachten und eine Nachfärbung mit Karmin usw. zu ermöglichen.

Die beste Nachfärbung erhielt ich durch Behandlung der Schnitte mit Sudan-Hämatoxylin. Vor dieser Färbung war es vorteilhaft, die Schnitte für einige Minuten in 10%ige Formollösung zu bringen.

Bei den nicht durch Operation an Lebenden entfernten Augen wurde eine vorherige Einträufelung von Methylenblau selbstverständlich nicht vorgenommen.

Ausser den verschiedenen Silbermethoden habe ich das Verfahren von Bielschowsky zur Darstellung der Neurofibrillen angewendet, das mir mit einigen kleinen für meine Untersuchungen brauchbaren Veränderungen gute Dienste leistete. Mit dieser Methode färben sich auch die Hornhautkörperchen und Epithelzellen schön. Man kann jedoch auch in gut gelungenen Schnitten

den Nerven im Epithel folgen. Für die Nervenendigungen erhielt ich jedoch bessere Resultate mit Methylenblau.

Über weitere Einzelheiten und die verschiedenen Färbungen zur Darstellung bestimmter Teile der Nerven werde ich noch später gelegentlich zurückkommen.

Topographische Anatomie der pericornealen Nerven.

Die Ciliarnerven, nach ihrem suprachorioidealen Verlauf zeigen, nachdem sie an der Pars plana corporis ciliaris angelangt sind, zwei verschiedene Typen: Entweder sie ziehen nach dem Corpus ciliare in zentripetaler Richtung (im Verhältnis zum Bulbus), oder nach der Sklera in zentrifugaler Richtung.

Es gibt jedoch Ciliarnerven, die sich, nachdem sie den vorderen Bulbusabschnitt erreicht haben, in zwei Bündel teilen, von denen das eine nach dem Corpus ciliare weiterzieht, während das andere in die Sklera eindringt. Dieses letztere Nervenbündel verläuft zur oberflächlichen Schicht der Sklera und nähert sich hierbei dem Limbus corneoscleralis. Es verhält sich hierin wie die vorderen Skleralnerven des oben erwähnten zweiten Typus.

Einige Ciliarnerven dringen wenige Millimeter vor dem Äquator mit allen Fasern in die Sklera ein und verlaufen in den tiefen Schichten der letzteren. Diese Nerven wenden sich nach einem mehr oder minder langen Verlauf entweder nach dem Corpus ciliare, oder sie ziehen, sich fast rechtwinklig umbiegend, zur Oberfläche der Sklera.

Die Nerven, die den letzteren Verlaufsmodus besitzen, ziehen von ihrer Biegungsstelle an gewöhnlich neben einem Gefäß oder neben einem Gefäßsnervenbündel hin.

Es gibt bisweilen jedoch auch andere Ciliarnerven, die im Bereich der Pars plana corporis ciliaris einen von den beschriebenen Nerven abweichenden Verlauf besitzen. Sie dringen nämlich mit allen ihren Fasern in die Sklera ein und durchziehen diese senkrecht, manchmal bis unter die Conjunctiva. Darauf biegen sie um, durchziehen die Sklera im entgegengesetzten Sinne und treten wieder aus dem Foramen, durch das sie eingetreten waren, aus, um sich dann im Corpus ciliare zu teilen.

Die Existenz so eigenartig verlaufender Nerven wurde zuerst von Axenfeld¹⁾ beobachtet.

¹⁾ Axenfeld u. Naïto, Über intrasklerale Nervenschleifen. Ber. d. 30. Vers. d. ophth. Ges. in Heidelberg. 1902.

Da die intraskleralen Nervenschleifen einen Zweig in das Skleralgewebe nach der Hornhaut zu abgeben können, scheint mir diese letztere Tatsache für die uns beschäftigende Frage von besonderem Interesse zu sein.

Die Entfernung der Nervenschleifen vom Limbus corneae ist wechselnd; so sah ich z. B. in einem Fall die Schleife 3,5 mm, in einem andern nur 1,7 mm vom Sclero-corneal-Limbus entfernt liegen.

Was ihre Lagebeziehung zu den verschiedenen Meridianen des Auges betrifft, so kann ich der Angabe von Fritz¹⁾, dass sie sich immer oben in der Gegend des vertikalen Meridians befinden (unter der Insertion des Rectus superior), nicht beistimmen. Ich habe sie z. B. auch aussen im horizontalen Meridian angetroffen, und Axenfeld gibt an, dass er eine intrasklerale Nervenschleife im unteren Abschnitt gefunden hat.

Was die einzelnen Teile der intraskleralen Nervenschleifen betrifft, so kann man einen proximalen Teil, einen Höhepunkt und einen distalen Teil unterscheiden. In der Mehrzahl der von andern Autoren und von mir illustrierten Fälle konnte ich weiterhin beobachten, dass diese Nervenbündel im Verlauf des intraskleralen Teiles eine zweite Abbiegung erfahren können, so dass der Teil von der Biegungsstelle bis zur Spitze mehr oder weniger parallel der Skleraloberfläche gelegen ist.

In dem auf der Zeichnung wiedergegebenen Falle kann man diese verschiedenen Abschnitte gut unterscheiden (siehe Taf. VII, Fig. 1)

In betreff der grobanatomischen Struktur dieser Schleifen ist Folgendes hervorzuheben: Der der äusseren Oberfläche der Sklera zunächst liegende Teil ist verbreitert, so dass die ganze Schleife die Form eines Pilzes hat. Die Verbreiterung des äusseren Teiles ist hauptsächlich darauf zurückzuführen, dass sich in einer der Skleraloberfläche parallelen Ebene die einzelnen Fasern mehr nebeneinander als übereinander legen.

Was die feinere Struktur dieser intraskleralen Nervenbildungen betrifft, will ich hier nicht wiederholen, was ich schon in einer andern Arbeit mitgeteilt habe²⁾. Ich möchte nur noch hinzufügen, dass es sich hier um Nerven handelt, deren markhaltige Fasern einen mehr oder minder geschlängelten Verlauf zeigen. An der Biegungsstelle und der

¹⁾ Fritz, W., Über den Verlauf der Nerven im vorderen Augenabschnitte. Sitz.-Ber. d. math.-naturw. Klasse d. k. Akad. d. Wissenschaft in Wien. Bd. CXIII. S. 273.

²⁾ Annals of Ophthalmology. October 1912.

Spitze sind die einzelnen Fasern stark geschlängelt, so dass die Fasern des gleichen Bündels im selben Schnitte bald quer bald längs getroffen sichtbar sind.

Die Bindegewebsscheide, die den Nervenstamm einhüllt, ist hier zweischichtig; in beiden Schichten finden sich langgestreckte Kerne, die sich gut mit Hämatoxylin und andern Kernfarben tingieren. Diese Kerne unterscheiden sich gut von den Kernen, die der Schwannschen Scheide angehören.

Das Bindegewebe, welches den Nervenstamm in einzelne Bündel einteilt, ist in grösserer Menge vorhanden als in den andern Ciliarnerven des vorderen Bulbusabschnittes, wobei jedoch zu bedenken ist, dass diese Nervenschleifen bedeutend mehr Nervenfasern enthalten als die andern Ciliarnerven.

Bezüglich der Verbindungen dieser intraskleralen Nervenschleifen mit den in der Sklera verlaufenden, konnte Axenfeld, der sie als abgeschlossene Gebilde betrachtet, in einem Fall die Vereinigung der Schleife mit einem episkleralen Nervenast beobachten. Ich selbst konnte bemerken, wie ein grosses, von einer deutlich sichtbaren äusseren Scheide umgebenes Bündel markhaltiger Nervenfasern sich im distalen Ende von einer dieser Formationen loslöste und dann nach vorne gegen die Hornhaut zu verlief (siehe Fig. 1, Taf. VII). Über die Topographie oder über die Struktur dieses beachtenswerten Nervenastes brauche ich mich nicht näher einzulassen, da er sich ungefähr genau so verhält wie die andern tiefer gelegenen Skleralnerven, die von den Ciliarnerven abstammen und nach dem Limbus corneae hinziehen, um darauf in die Cornea einzudringen.

Was die Gefässe der Nervenschleifen anbetrifft, möchte ich hier auf die Bedeutung hinweisen, die Fritz¹⁾ und Groenouw²⁾ ihnen bei der Bildung der intraskleralen Schleifen beilegen. Diese Autoren beobachteten Blutgefässe in der Nähe der Schleifen und glauben, dass der Ciliarnerv durch die Anwesenheit der Gefässe in seinem Verlauf nach dem Corpus ciliare behindert wurde, und dass die Gefässe ihn so zu einer Schleifenbildung in der Sklera zwingen. Ich habe jedoch in meinen Fällen nur einmal ein grösseres Gefäss, sonst nur ganz kleine in der Nähe der Schleifen gesehen. Die kleinen Gefässe in der Schleife selbst kann ich lediglich als Vasa nervorum auffassen. Auch

¹⁾ Fritz, loc. cit.

²⁾ Groenouw, Intrasklerale Nervenschleifen. Klin. Monatsbl. f. Augenheilk. XLIII. Jahrg. S. 637. 1905.

in den von Groenouw und Fritz beschriebenen und illustrierten Fällen handelt es sich nur um kleinere Gefässe von $\frac{1}{5}$ — $\frac{1}{20}$ des Nervendurchmessers, die anscheinend mit dem Nerven in nähere Beziehung treten. Daher kann ich der Meinung von Groenouw und Fritz nicht zustimmen; vielmehr glaube ich, dass nur eine genaue embryologische Untersuchung die Frage aufklären kann, warum einzelne Ciliarnerven ohne ersichtlichen Grund in die Sklera eindringen, bevor sie zentripetal nach dem Ciliarkörper zu verlaufen. Mir erscheint es nicht ausgeschlossen, dass diese intraskleralen Nervenschleifen ihre Entstehung dem Umstand verdanken, dass ein Ciliarnerv im Laufe seiner Entwicklung ein vergrössertes Längenwachstum erfahren hat und dadurch gezwungen wurde, in dem später die Sklera hervorbringenden Gewebe eine Schleife zu bilden, um sich an den für ihn zu kleinen Bulbus anzupassen.

Was die Zahl dieser intraskleralen Nervenschleifen betrifft, so sind nach Axenfeld¹⁾ in seinen Fällen nur einzelne in jedem Auge. Es gibt jedoch auch Ausnahmen von dieser Regel. So konnte ich in einem Auge eine grössere äussere Nervenschleife neben einer kleineren oberen feststellen. Letztere nehmen etwa nur ein Fünftel des Skleraldurchmessers ein.

Diejenigen Äste der Ciliarnerven, die dazu bestimmt sind, die **Sklera** in ihrem vorderen Segment von innen nach aussen zu durchlaufen, dringen in diese von verschiedener Entfernung vom Sclero-corneal-Limbus in die inneren Schichten der Sklera ein. Gewöhnlich liegt die Eintrittsstelle 2—4 mm hinter dem Limbus, aber manchmal dringen auch einige Nerven in 1 mm und noch geringerer Entfernung vom Corneal-Limbus in die Sklera ein.

Obgleich es mir ausser Zweifel zu stehen scheint, dass die wesentliche Aufgabe dieser Nerven die ist, einen grossen Teil der Cornea zu innervieren, so wenden sie sich doch nicht unmittelbar nach ihrem Eintritt in die Sklera ihrer Eintrittsstelle in die Cornea zu, verfolgen also nicht den kürzesten Weg, sondern besitzen meistens im ersten Teile ihres intraskleralen Verlaufes eine zu der Oberfläche der Sklera fast senkrechte Richtung (siehe Fig. 1).

Auf diesem ersten Teil durchbohren sie so manchmal bis über ein Drittel des Skleraldurchmessers, so dass diese Nerven auf Flachschnitten der tiefen Skleralschichten transversal getroffen werden.

¹⁾ Loc. cit.

Nach diesem fast senkrechten Verlauf ziehen die Nerven mehr oder weniger parallel der Skleraloberfläche und nähern sich nicht in treppenförmigem Anstieg, sondern ganz allmählich dem mittleren Drittel der Cornea, in welches sie dann, wie wir später sehen werden, eintreten.

All dieses kann man auf gut gefärbten Schnitten schon mit schwacher Vergrößerung sehen, manchmal sogar schon mit der Lupe.

Betrachten wir jetzt das Verhalten der tiefen Skleralnerven bei ihrer Verästelung, ihr Verhalten zu einander und die Beziehungen, in denen sie zu den oberflächlichen Nerven des Augapfels stehen.

Die tiefen Nerven teilen sich gleich im Anfang ihres intraskleralen Verlaufes selten; meist tritt die Teilung erst nach einem mehr oder minder langen intraskleralen Verlauf ein. Tritt die erste Teilung ein, bevor der Hauptstamm sich gegen die Hornhaut gewendet hat, so können die von ihm abzweigenden Nervenäste auf eine ganz kurze Strecke der aufsteigenden Verlauf des Hauptstammes nach

der äusseren Skleralfläche zu beibehalten. Auf Serienflachschnitten kann man daher dicke, aus der Teilung des Hauptnerven sich herleitende Nervenäste auffinden, die genau transversal durchschnitten sind. Untersucht man (von hinten nach vorn gehend) die Schnitte, so sieht man diese dicken Nervenstämme an einem Punkte sich umbiegen und nach der Cornea hin ziehen. Manchmal kann man den genauen Verlauf der Nerven auf nur 2 aufeinander folgenden Flachschnitten verfolgen¹⁾.

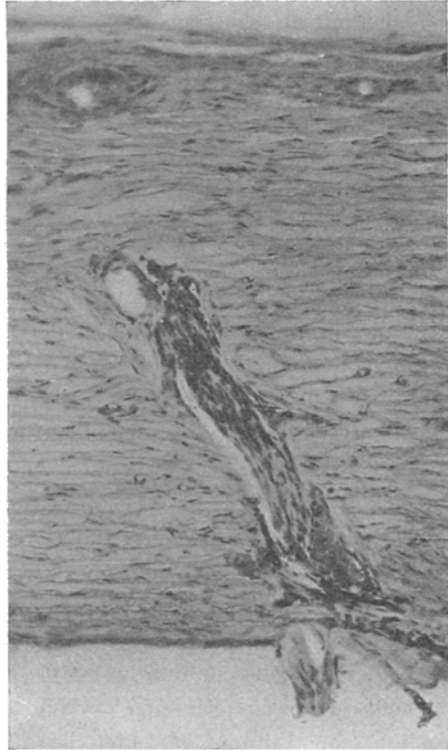

Fig. 1. Mikrophotogramm eines Querschnittes durch die Sklera. Der Nerv zieht fast senkrecht vom Eintrittspunkt zur äusseren Oberfläche der Sklera, bevor er sich gegen die Cornea wendet. Hämatoxylinmethode.

¹⁾ Zu diesem Zweck habe ich Flachschnitte mit Gefriermikrotom nach der in einer früheren Arbeit: Über Altersveränderungen des menschlichen Auges (v. Graefe's

Es kommt manchmal vor, dass ein Hauptstamm vor seiner Teilung ein Nervenbündel, welches von einem Skleralnerven, der vor ihm in die Sklera eingedrungen ist, stammt, erhält, so dass ein Skleralnerv während seines Verlaufes in der Sklera an Dicke zunehmen kann, ohne dass man von einer Dickenzunahme der einzelnen Fasern oder von Teilungen derselben reden könnte. Wir werden in der Tat beim histologischen Studium der Serienschnitte sehen, dass nicht durch Teilung der einzelnen Fasern, sondern nur durch Anastomosen eine Vermehrung der Fasern in einem skleralen Nerven entstehen kann.

Teilt der Skleralhauptstamm¹⁾ sich in einiger Entfernung vom Limbus, so erreichen seine einzelnen Zweige die Cornea nur selten, ohne sich ihrerseits vorher zu teilen. Gewöhnlich spalten sie sich vor ihrem Eintritt in die durchsichtige Membran. Diese Zweige zweiter und dritter Ordnung treten nun innerhalb der Sklera in Beziehung zu den Fasern anderer durchbohrender Nerven, wobei sie sich manchmal mit einer von diesen verbinden und ein grösseres, direkt zur Cornea ziehendes Nervenbündel bilden.

Empfängt ein Skleralnerv zahlreiche Fasern eines andern Nerven, so nimmt er an Dicke erheblich zu. Dieses neue Nervenbündel folgt in seinem weiteren Verlauf zur Cornea nicht der Richtung derjenigen Nerven, aus denen es entstanden ist; es verläuft vielmehr auf der Linie, welche die Verlängerung der Geraden bildet, die den Winkel, der durch die beiden primären Nerven gebildet wird, halbiert.

Manche Nervenbündel biegen, bevor sie den Limbus erreichen, seitlich um. Stossen nun zwei in entgegengesetzter Richtung umbiegende Nerven zusammen, so bilden sie einen Bogen, dessen Konvexität zum Limbus gerichtet ist. Von den Umbiegungsstellen der Nervenstämme vor ihrer Vereinigung ziehen Nervenbündel direkt nach der Cornea, ebenso gehen Nervenbündel von dem konvexen Teile des durch die Vereinigung der beiden Hauptstämme gebildeten Bogens senkrecht zu ihrer Ursprungsstelle nach der Cornea zu.

In andern Fällen ziehen die skleralen Hauptstämme nach einem

Arch. f. Ophth. Bd. LXXXI, 3) angegebenen Methode bis zu einer Dicke von 40μ angefertigt. Die besten Schnitte sind Gefrierschnitte zum Studium dieses Verhältnisses; Einbetten in Paraffin oder Celloidin ist zum Studium der Topographie dieser Nerven weniger geeignet.

¹⁾ Um mich besser verständlich zu machen, will ich folgende Nomenklatur gebrauchen: Die durchbohrenden Nerven werde ich Skleralhauptstämme oder Skleralnervenstämme nennen, und ihre Zweige, je nachdem sie aus der ersten, zweiten oder dritten Teilung hervorgegangen sind, Skleraläste erster, zweiter und dritter Ordnung.

ganz kurzen senkrechten Verlauf in der Sklera direkt nach der Cornea und teilen sich, kurz bevor sie in dieselbe eindringen, dichotomisch. Hierbei entstehen zwei Nervenäste erster Ordnung, die unter Bildung eines teils in der Sklera, teils in der Cornea gelegenen Bogens nach dem Zentrum der Cornea hinziehen. Die Konkavitäten der beiden auf diese Weise entstehenden Nervenbögen sind häufig einander zugewendet.

In fast allen Augen konnte ich jedoch sklerale Hauptstämme

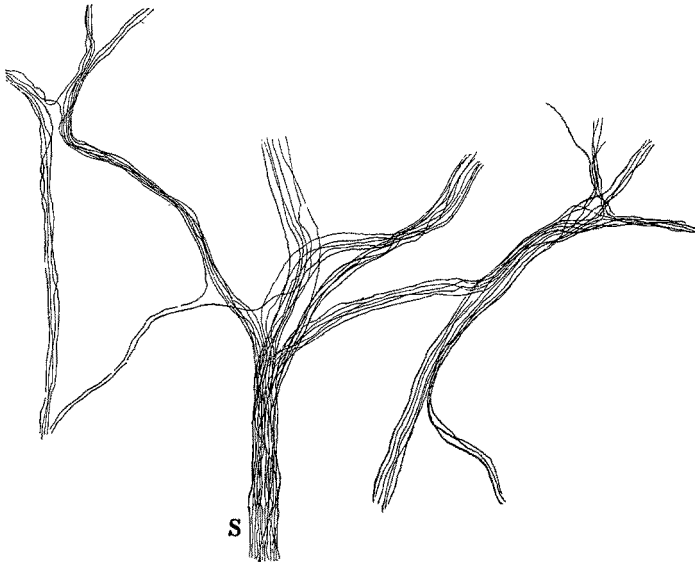


Fig. 2.

treffen, die direkt nach der Cornea hinziehen und in das Gewebe der letzteren eindringen, ohne sich auch nur ein einziges Mal geteilt zu haben.

Ausser diesen einfach verständlichen Verlaufsarten der tiefen Skleralnerven gibt es noch einen andern komplizierteren Typus, den eine Figur besser wiedergibt, als die genaueste Beschreibung. Ich verweise deswegen auf die Fig. 2, die ein mikroskopisches Präparat darstellt.

Fasse ich das bisher über den Verlauf der Skleralnerven Gesagte zusammen, so lassen sich 4 Haupttypen unterscheiden:

1. Der tiefe durchbohrende Skleralnerv, der direkt zur Cornea zieht und einen einzigen tiefen Cornealnerven abgibt.
2. Der tiefe durchbohrende Skleralnerv, der direkt zur Cornea

verläuft und vor dem Erreichen des Limbus sich dichotomisch teilt und 2 Cornealnerven abgibt.

3. Der durchbohrende Skleralnerv, der nach mehreren Teilungen oder nach mehreren Anastomosen mit den benachbarten Nerven nach der Hornhaut zieht. Ein Ast desselben kann sich hierbei mit einem benachbarten zu einem Bogen verbinden, von dem Nervenzweige zur Hornhaut abgehen.

4. Der durchbohrende Skleralnerv, der sich vielfach teilt und eine grosse Zahl von Anastomosen mit den benachbarten kleinen und grossen Nervenzweigen eingeht; und zwar tut er das, bevor seine Abzweigungen in mehr oder minder direktem Verlaufe zur Cornea ziehen.

Ich möchte jetzt über einige Besonderheiten der circum-cornealen Nerven berichten, die ich in meinen Präparaten beobachten konnte.

Oft schicken die dicken Skleralnervenbündel vor ihrem Eintritt in die Cornea kleine, dem Limbus parallel verlaufende Zweigchen ab. Diese, gewöhnlich den Blutgefässen folgenden Nervenbündelchen biegen nach einem mehr oder minder langen Verlaufe um und dringen in die Cornea ein und zwar oberflächlicher als der Nervenstamm, aus dem sie entspringen, oder sie vereinigen sich mit einem andern dicken Skleralnerven, um zusammen mit ihm in die Cornea einzudringen, oder endlich nehmen sie nach einem mehr oberflächlichen Verlauf vor ihrem Eintritt in die Cornea an der Bildung des episkleralen-circum-cornealen Plexus teil.

Neben diesen regelmässig in jedem Bulbus sich findenden Haupttypen gibt es durchbohrende, sich selten oder nie teilende Skleralhauptstämme, welche bei ihrer Annäherung an die Cornea schneller zur Oberfläche ansteigen, so dass sie am Limbus in den oberflächlichsten Schichten verlaufen. Wir werden jedoch sehen, dass diese Nerven in ihrer Struktur und in ihrem weiteren Verlaufe in der Hornhaut den tiefer eindringenden Skleralnerven gleichen, die sich immer im tiefen Skleralgewebe halten.

Ausserdem kann man noch folgende Varietäten der vorderen Nerven des Augapfels beobachten. Nerven von geringer Grösse dringen von der Oberfläche der Sklera schräg in dieselbe ein, mit einem nach vorne und innen gerichteten Verlauf. Sie lassen sich zentripetal zum Teil bis zum hinteren Augenpol verfolgen bis zu den orbitalen Stämmen der Ciliarnerven. Ihr Ursprung konnte nicht ermittelt werden und liegt möglicherweise in andern Trigeminuszweigen. Diese Nerven

können in seltenen Fällen ganz durch die Sklera hindurchdringen und in das Corpus ciliare eintreten. Meistens jedoch schicken sie entweder dann vorher einen dicken Nervenast nach der Cornea, oder sie verlassen die Sklera nicht, sondern beschreiben in ihrer Mitte einen Bogen mit der Konvexität nach innen, um dann nach einer Aufteilung in kleinere Nervenbündel in das Hornhautgewebe einzudringen. Der weitere Verlauf der für die Hornhaut bestimmten Zweige unterscheidet sich nicht von dem der Äste der andern skleralen Hauptstämme.

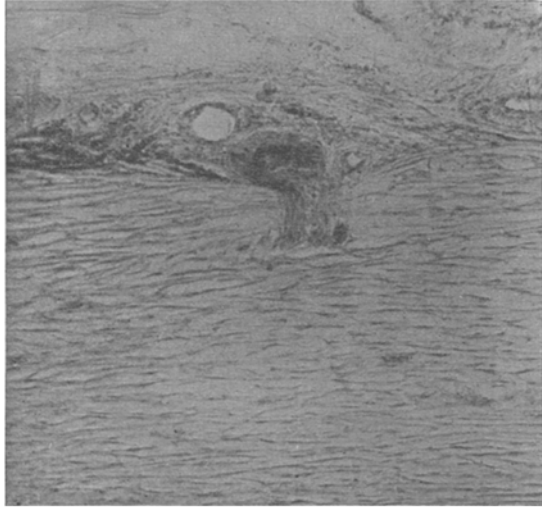


Fig. 3. Querschnitt durch die Sklera, 2 mm vom Limbus. Ast eines Skleralnerven, der in S-Form zu den oberflächlichen Schichten der Sklera vordringt, bevor er sich gegen die Cornea wendet. Mikrophotographie.

Bei der Beschreibung des Verlaufs der skleralen Hauptstämme habe ich hauptsächlich ihr Verhalten bei der AbgabertiefenHorn-

hautbündel berücksichtigt. Ich muss jetzt noch beschreiben, wie die Nerven, besonders die des dritten und vierten Typus, während ihres Verlaufs Nebenäste abgeben, die in die oberflächlichen Schichten der Sklera und Episklera eindringen und so an der Bildung des pericornealen episkleralen Plexus als geradlinig verlaufende Nerven teilnehmen.

Dieser **episklerale pericorneale Plexus**, dessen Maschen aus fünf oder mehr geraden Seiten bestehen, bildet nicht nur eine, sondern mehrere übereinanderliegende und durch zahlreiche Brücken ineinander übergehende Schichten. Beobachtet man daher nicht einzelne Schnitte, sondern ganze, mit Ehrlichschem Methylenblau behandelte Stücke, so erhält man das Bild eines „Nervengerüstes“. Dieser von Virchow für die Nervenverteilungen der Cornea geprägte Ausdruck gibt auch von der Anordnung der Nerven der Episklera ein zutreffendes Bild (siehe Fig. 3, Taf. VII).

Gewöhnlich treten zur Bildung eines Knotens dieses episkleralen

Gerüstes drei Nerven an einem Punkte zusammen. Man beobachtet jedoch häufig, und zwar in der Nähe des Limbus, dass an einem sogenannten Knotenpunkt nicht drei, sondern vier Nervenäste zusammenstossen. In diesem Falle erkennt man leicht, dass die in einem Punkte zusammenlaufenden Nervenästchen nicht immer geradlinig, sondern oft wellig verlaufen. Am meisten gewellt ist der Verlauf derjenigen Nervenbündelchen, die vom Knotenpunkt aus cornealwärts ziehen. Es geschieht jedoch manchmal, dass nur einer der Nerven, die an der Bildung eines Knotenpunktes teilnehmen, im Gegensatz zu den beiden andern stark geschlängelt ist. Bei genauer Beobachtung kann man dann erkennen, dass dieser Nervenzweig in die oberflächlichsten Schichten vordringt und weiterhin nach der Hornhaut zu verläuft, um in diese einzudringen. Daraus ist zu entnehmen, dass der Verlauf der Nervenäste immer stärker gewellt wird, je mehr sie von der Episklera zur Subconjunctiva vordringen.

Hier und da ziehen drei dem beschriebenen episkleralen Gerüst angehörige Nervenästchen geradlinig von verschiedenen Stellen aus auf einen einzigen Punkt zu, wie wenn sie einen Knotenpunkt bilden wollten. Aber anstatt sich hier zu treffen, teilen sie sich mehrere 10μ vorher dichotomisch. Die hieraus entstehenden Äste gehen ineinander über.

Besser als irgendeine genaue Beschreibung zeigt ein Blick auf die Fig. 2, Taf. VII den Verhaltensmodus dieser Episkleralbündelchen. So kommt es also, dass mitten unter den fünf und mehrseitigen Maschen kleine dreieckige Maschen auftreten. Die Seiten dieser letzteren haben im Durchschnitt eine Länge von 170μ , während die Fasern der mehrseitigen Maschen $200-1500\mu$ und mehr lang sind.

Diese episkleralen Nerven lassen bei ihrer Annäherung an die Cornea drei Verhaltensmodi erkennen. Ein Teil dringt nach der Subconjunctiva vor; ein anderer Teil dagegen verteilt sich nach einer Auffaserung in feinstes Netzwerk zwischen den kleinen Gefässmaschen der Episklera in der Nähe des Hornhautrandes. Ein Teil dringt in die Hornhaut ein.

Was das Verhalten dieses letzten Teiles anbetrifft, so werde ich auf ihn eingehender bei der Beschreibung der Topographie der Hornhaut zurückkommen. Auf die beiden ersten Teile werde ich in Anbetracht ihrer grossen Feinheit erst in dem rein histologischen Teil, der sich mit den pericornealen Nerven und deren Verhalten zu den Gefässen befasst, näher eingehen.

Nach der Besprechung der skleralen Hauptstämme des episkleralen Gerüsts bleibt mir jetzt noch übrig, über eine dritte Art von episkleralen Nerven zu sprechen, über diejenigen, die sich im Gewebe der **Subconjunctiva** befinden, also über die oberflächlichen.

Die oberflächlichsten Nerven der äusseren Hüllen des vorderen Segmentes des menschlichen Auges unterscheiden sich auf den ersten Blick durch zwei charakteristische Eigenschaften von den tiefliegenden: 1. durch den welligen Verlauf der Nervenbündel, und 2. dadurch, dass sie, wie wir weiterhin sehen werden, eine grössere Tendenz haben in der Nähe der Gefässe zu verlaufen als die Episkleralnerven.

Man könnte zuerst meinen, ihr geschlängelter Verlauf käme durch die postmortale Zusammenziehung der Gewebe zustande oder durch die Behandlung, welcher der Schnitt oder das Stück zur Herstellung eines mikroskopischen Präparates ausgesetzt ist. Diese Annahmen werden jedoch gegenstandslos, da die benachbarten Gefässe im mikroskopischen Gesichtsfeld ebenfalls ihren geradlinigen oder nur schwach gebogenen Verlauf beibehalten (siehe Fig. 3, Taf. VI).

Individuelle Schwankungen dieser Schlängelung der Conjunctivalnerven kamen mir wiederholt zu Gesicht, ebenso wie eine Zunahme der Schlängelung im senilen Auge¹⁾.

Die Nerven der *Subconjunctiva* teilen sich nur in seltenen Fällen dichotomisch im eigentlichen Sinne des Wortes, d. h. es gehen selten zwei wenig starke, ungefähr gleich dicke Bündel von einem Hauptbündel ab, was, wie wir gesehen haben, oft bei den tiefen Skleralnerven und bei den Episkleralnerven vorkommt. Dagegen gehen oft bald rechtwinklig, bald im stumpfen Winkel vom Hauptbündel Seitenäste ab, die in ihrem Verlauf stark von den Gefässen beeinflusst werden, was, wie wir sehen werden, bei den episkleralen Nerven nicht der Fall ist.

Die Verteilung der superfizialen Nerven kann ein fast rechtwinkliges Maschenwerk zu stande bringen.

Was die physiologische Bedeutung der Subconjunctivalnerven anbetrifft, so ist ein Teil zur Innervation der eigentlichen *Conjunctiva sclerae* und *corneale* bestimmt. Ein anderer Teil verläuft neben den vorderen Gefässen der *Conjunctiva*, dem sogenannten Randschlingennetz. Die am wenigsten oberflächlich gelegenen Nerven schliesslich

¹⁾ Siehe meine Arbeit: Über die Altersveränderungen des menschlichen Auges. v. Graefe's Arch. f. Ophth. Bd. LXXXI, 3 und die Mitteilung d. Vers. d. ophth. Ges. zu Heidelberg. August 1911.

dringen, wie wir weiter unten sehen werden, dicht unterhalb der Bowmanschen Membran in die Cornea ein.

Histologie der pericornealen Nerven und ihr Verhalten zu den Gefässen.

Nachdem ich nun die Topographie der circum-cornealen Nerven beschrieben habe, bleibt mir jetzt noch übrig, auf ihre feinere anatomische Struktur einzugehen. Ich werde die tiefen Skleralnerven von ihrem Eintrittspunkt in die innere Oberfläche der Sklera bis zur Cornea verfolgen und dann die oberflächlichen Nervenverzweigungen beschreiben.

Unmittelbar vor ihrem Eindringen in die Sklera besitzen die zu den äusseren Membranen des Auges ziehenden Ciliarnerven nach ihrem intraokularen Verlauf eine bandförmige, stark gegen die Sklera abgeflachte Form.

Nach ihrem Eintritt in die **Sklera** nehmen die Ciliarnerven bei ihrem zentrifugalen Verlauf erst eine ovale, dann eine fast runde Form an. In ihrem weiteren Verlauf kehren sie wieder zu ihrer früheren bandförmigen Gestalt zurück, wie die Nervenquerschnitte der vorderen Sklera in der Nähe des Limbus zeigen, und zwar liegen die Nerven hier so, dass die Längsachse ihres ovalen Querschnittes zur Oberfläche der Sklera parallel verläuft. Weiterhin flachen sich, wie wir sehen werden, die Nerven in der Cornea noch mehr ab und nehmen eine noch stärkere bandförmige Form an, als die Ciliarnerven vor ihrem Eintritt in die vordere Sklera besitzen.

Abgesehen von Formunterschieden besitzen die Nerven vor und nach ihrem Eintritt in die Sklera dieselbe Struktur. Man kann an ihnen eine stark lichtbrechende äussere Scheide oder Perineurium deutlich von den andern Teilen des Nerven und den umgebenden Geweben unterscheiden.

Eine genauere Betrachtung zeigt uns, dass das Perineurium keine homogene, sondern eine scheinbar mehr lamelläre konzentrisch geschichtete Struktur besitzt. Die Dicke des Perineuriums beträgt ungefähr $1-1\frac{1}{2}\mu$.

Innerhalb dieser äusseren Scheide befinden sich zwischen den Lamellen Kerne. Auf der inneren Oberfläche des Perineuriums sind ebenfalls Kerne vorhanden. Auf gut gefärbten Schnitten zeichnen sich

diese Kerne durch ihre starke Färbbarkeit mit Kernfarben, besonders mit Hämatoxylin aus. (Siehe Verfahren S. 266.) Sie besitzen eine stark gestreckte, leicht abgeplattete Form. Ihre Hauptachse verläuft longitudinal zum Nerven, dem sie angehören, so dass sie auf Transversalschnitten des letzteren gleichfalls transversal getroffen werden und eine eiförmige Schnittfläche darbieten.

Diejenigen Fasern, die den Nerven an seinem Eintrittspunkte in die Sklera zusammensetzen, sind grösstenteils von einer Markscheide umgeben. Diese letztere besitzt ihrerseits wieder eine ganz feine, kernhaltige Scheide, die topographisch der Schwannschen Scheide der andern peripheren Nerven entspricht. Die Kerne dieser Scheide sind längsoval und färben sich weniger gleichmässig und weniger intensiv als die Kerne der äusseren Scheide. Es ist jedoch nicht leicht, bei diesen Kernen die Struktureigentümlichkeiten zutage treten zu lassen, wie bei den entsprechenden Kernen, die sich in der Nähe der Hornhaut und in der Hornhaut selbst befinden.

Die Zahl der Nervenfasern beim Eindringen des Nerven in die tiefen Teile der Sklera beträgt ungefähr 40 oder noch mehr. Es gibt jedoch auch kleinere markhaltige Hauptstämme, die nur 20 oder noch weniger Fasern besitzen.

Zusammen mit den Nerven treten auch Blutgefässe durch dasselbe Foramen ein. Meistens handelt es sich um eine Arterie und um eine Vene. Manchmal findet man auch zwei Venen. Diese Gefässe sind gewöhnlich grösser wie der Nerv, oft 3—4 mal so gross.

In der Umgebung und zwischen den einzelnen Elementen dieses Gefässnervenbündels findet man bei den meisten Menschen zahlreiche Chromatophoren. Diese können auch in den Gefässwänden auftreten oder sich in einigen Fällen an die äussere Scheide dieser tiefen Skleralnerven anlegen (siehe Fig. 1, Taf. VI).

Die Chromatophoren können die in Frage stehenden Gefässnervenbündel auch auf einem grossen Teil ihres intraskleralen Verlaufs begleiten. Jedoch ist dies bei den einzelnen Individuen verschieden.

Im ersten intraskleralen Abschnitt, also dem Nervenabschnitt, der fast senkrecht zur äusseren Oberfläche der Sklera verläuft, nehmen die einzelnen Nerven, wie ich schon bemerkt habe, eine mehr abgerundete, manchmal ganz runde Form an. Ihre Struktur ist im ganzen der des vorhergehenden Abschnittes ähnlich; nur die Markscheide weist einige Eigentümlichkeiten auf, die mir bemerkenswert erscheinen.

Es ist eine in der normalen Anatomie der peripheren Nerven be-

kannte Tatsache, dass die Segmente der Markscheide um so länger sind, je dicker die Faser ist. Key und Retzius, die Untersuchungen über diese Beziehungen anstellten, fanden z. B., dass eine 2μ dicke Faser ein 90μ langes Segment besitzt, eine 16μ dicke Faser dagegen ein Segment von 900μ .

Die durchbohrenden Skleralnerven weichen hauptsächlich in ihrem ersten intraskleralen Teil von diesem Grössenverhältnis zwischen Faserdicke und Segmentlänge ab und zwar in der Weise, dass

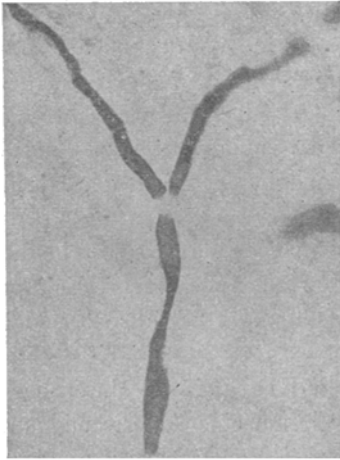


Fig. 4. Mikrophotogramm eines Weigert-Pal-Präparates. Teilung einer markhaltigen Nervenfasern kurz nachdem sie den Stamm verlassen hat. Die Einkerbungen entsprechen den Stellen, wo die Kerne sich befinden.

die Segmentlängen im Verhältnis zur Faserdicke geringer sind, als es nach den Angaben von Key und Retzius der Fall sein müsste. So waren bei 4μ dicken Fasern die Segmente manchmal nur 36μ lang und die 6μ dicken Fasern entsprachen Segmenten von 80μ Länge und manchmal sogar noch mehr. In der Regel messen die Fasern im ersten intraskleralen Abschnitt durchschnittlich $4\frac{1}{2}\mu$ im Dickendurchmesser. Die Einschnürungen der Markscheiden der verschiedenen das Nervenbündel zusammensetzenden Fasern liegen in verschiedener Höhe.

Eine Aufteilung einer markhaltigen Faser in zwei ebenfalls markhaltige, wie andere bei Tieren scheinbar gefunden haben, konnte ich in den Skleralstämmen selbst nie antreffen, konnte solche aber wohl in einzeln verlaufenden Fasern beobachten.

Die Fasern dieses ersten Skleralabschnittes verlaufen in auffallender Weise im allgemeinen parallel zu einander. Eine Kreuzung von Fasern, die in demselben Bündel eingeschlossen sind, ist also nur selten zu beobachten. Sie tritt, wie wir sehen werden, stets auf, kurz bevor der Nerv sich in seinem peripheren Abschnitt teilt oder kleinere Seitenäste abgibt.

Auch auf dem ersten Abschnitt ihres intraskleralen Verlaufes werden die Nerven von grossen Blutgefässen begleitet, die noch, bevor sich die Nerven teilen, Seitenäste abgeben. Diese Seitenäste können sowohl nach vorn als auch nach rückwärts gegen die Ansatzstelle der

äusseren Augenmuskeln hin verlaufen. Es kommt manchmal vor, dass diese Gefässverzweigungen von einem oder zwei meist markhaltigen, aus dem Hauptbündel stammenden Fasern begleitet werden.

Auf ihrem Verlauf gegen die Cornea hin zeigen die Skleralnerven ein wechselndes Verhalten zu den Blutgefässen.

Wenn man es auch als Regel aufstellen kann, dass die tiefen circumcornealen Nerven entlang den Gefässen verlaufen, so sind doch die Ausnahmen ziemlich häufig und man sieht oft grossesklerale Nerven, unabhängig von Gefässen, unter häufiger Teilung das Skleralgewebe durchsetzen.

Andererseits finden sich oft geradlinig gegen die Cornea verlaufende Skleralnerven von Blutgefässen eingehüllt, die die Nerven gleichsam mit einem aus mehrseitigen Maschen bestehenden Gefässnetz umgeben. Es handelt sich um Blutgefässe von 24—36 μ Lumen-

durchmesser. Ihr Durchmesser ist also ungefähr so gross als der der Nerven selbst [siehe Fig. 6¹⁾].

Diese Blutgefässe anastomosieren reichlich mit ihren Nachbarn, ohne Äste oder Kapillaren an den Nerven selbst während dessen Verlauf in der Sklera abzugeben. Sie haben also zu den Nerven keine andere

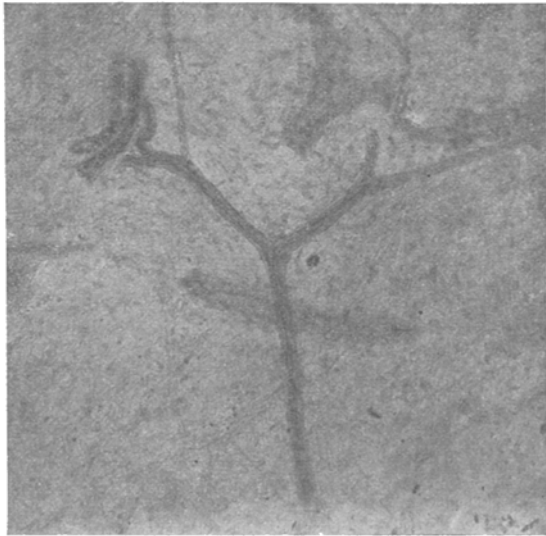


Fig. 5. Mikrophotogramm eines Flachschnittes durch die Sklera. Skleralnerv, der gegen die Hornhaut ziehend sich teilt und von keinem Gefäss begleitet ist. Ein Ast des Skleralnerv zieht bogenförmig um ein Gefäss, kurz vorher geht noch ein gerade verlaufender markloser Seitenast zur Cornea ab. Hämatoxylinmethode.

¹⁾ Über die Grösse der Nervenstämme bei ihrem Eintritt in die Cornea haben wir nur wenige Angaben. — In dem Lehrbuch von Kölliker ist der Durchmesser der stärkeren Hornhautnervenstämme mit 16 μ angegeben. Nach meinen an frischen Präparaten angestellten Messungen beträgt der Durchmesser der Hornhautstämme bis 40 μ und mehr. — Bei der Färbung mit Hämotoxylin blieb die Stärke dieser Nerven gleich, während nach Behandlung mit Metallsalzen der Durchmesser etwas geringer wurde.

Beziehung als die der benachbarten Lage. Diese Gefässgeflechte begleiten den Nerven auf einem Teil seines skleralen Verlaufes bis zur Cornea. Bevor sie jedoch den Sclero-corneal-Limbus erreichen, reduzieren sie sich auf einzelne an den Nerven angelehnte Schlingen, die nur noch spärliche direkte Verbindung mit den benachbarten Gefässen besitzen. Am Limbus und weiterhin bei ihrem Eindringen in die Cornea treten die Blutgefässschlingen bisweilen in die Nervenscheide ein, so dass sie schon am Limbus zwischen den Fasern der Nerven hinziehen und von der äusseren Scheide der Cornealnerven selbst eingehüllt werden können. Hierauf werde ich jedoch erst weiter unten bei der Besprechung der Gefässe der Cornealnerven selbst näher eingehen.

Die Verhaltungsweise der Skleralnerven zu den grossen Gefässen muss jetzt eingehender besprochen werden, da sie in Beziehung steht

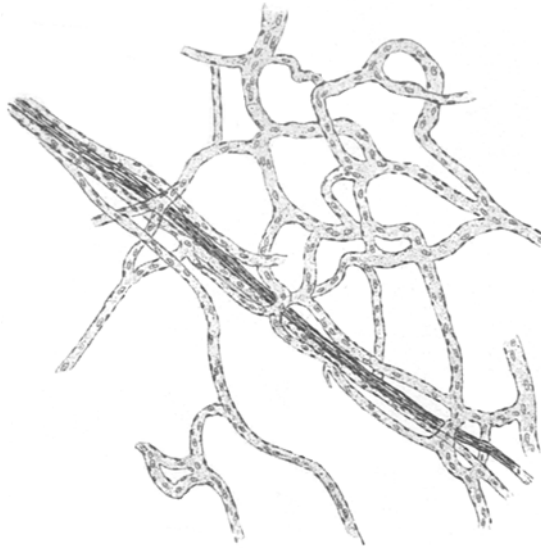


Fig. 6. Oberflächlicher Skleralnerv, der sich in Begleitung von Gefässen dem Limbus nähert. Am distalen Abschnitt liegen die Gefässe dem Nerven an. Hämatoxylinmethode.

zu dem feineren Faser Verlauf.

Bei der Kreuzung eines Nervenbündels in der Sklera mit einem grossen Gefäss, das schon vorher in seiner Nachbarschaft verlaufen war, bildet der Nerv ein S, dessen beide Konkavitätendem Gefäss zugewendet sind. Der Nerv kann nach der Kreuzung noch ein gutes Stück parallel zum Gefäss verlaufen. Bei der Kreuzung eines Nerven in der Sklera mit einem

Gefäss, das nicht in seiner Nachbarschaft verlaufen war, geht der Nerv bogenförmig um das Gefäss herum und setzt dann seinen geradlinigen Verlauf wieder fort. Je näher das Gefäss der Verlängerung der Nervenachse liegt, um so stärker gekrümmt ist der Bogen, den der Nerv um das Gefäss beschreiben muss.

In den Fällen, in denen das Gefäss genau in der Verlängerung der Nervenachse liegt, bildet der Nerv einen fast halbkreisförmigen

Bogen und nimmt dann wieder seinen früheren geradlinigen Verlauf auf¹⁾).

Nachdem ich nun die Verlaufs- und Lagebeziehungen der grösseren Nerven zu den Gefässen besprochen habe, muss ich noch kurz das Verhalten einiger Nervenfasern zu den kleinen Blutgefässen besprechen, die von den grösseren Blutgefässen abzweigen, deren Bahn die Nerven folgten. In diesem Falle teilt sich der Nerv nicht immer in annähernd gleiche Zweige, um dem kleinen Gefäss zu folgen, sondern es trennen sich manchmal nur eine oder zwei Fasern (meist markhaltige) vom skleralen Nervenbündel und verlaufen neben dem Gefäss. Sieht man näher zu, welchem Teil des Skleralnerven diese Fasern angehörten, so kann man oft feststellen, dass die einen in dem proximalen, die andern in dem distalen Teil des Skleralnervenbündels zu vorfolgen ist. Wir haben also hier ein etwas kompliziertes Bild vor uns. Denn wenn man auch bei der ersten Betrachtung des Präparates den Eindruck gewinnt, dass die beiden Fasern aus demselben Nerven stammen, so zeigt doch das Studium der Serienschnitte auf das Allerdeutlichste, dass sie von zwei verschiedenen grossen Skleralnerven abstammen, die ihrerseits wieder aus verschiedenen Ciliarnerven entsprungen sind.

Es tritt also aus einem Skleralbündel eine Faser zu einem Gefässaste und begleitet diesen bis zum Hauptstamme des Gefässes. Hier tritt sie zu einem zweiten Skleralbündel, um mit diesem zur Peripherie zu verlaufen. An derselben Stelle zweigt aus dem zweiten Skleralbündel eine Nervenfaser ab, um gemeinsam mit der ersten, jedoch in, funktionell betrachtet, entgegengesetztem Verlauf zum ersten Skleralbündel zu ziehen und sich mit diesem zur Peripherie zu begeben.

Ein zentripetaler, auf die Endigungen eines Nerven einwirkender Impuls kann also durch diese Kommissurenfasern über einen andern Nerven auf die Nervenzentren übertragen werden. Da viele dieser starken Nervenbündel der Sklera sich an diesem Faseraustausch beteiligen, so kann man sich leicht vorstellen, welche komplizierten Verlauf gewisse Impulse nehmen können, um auf das Zentralnervensystem einzuwirken.

¹⁾ Wollte man bei der Darstellung dieser Verhältnisse eine Ausdrucksweise gebrauchen, die die Entwicklung der Gefässe und Nerven hervorhebt, und setzt man voraus, dass die in Frage stehenden Gefässe sich vor dem Nerven entwickeln, so müsste man immer von Anpassung der Nerven während ihres Verlaufes an den, von den schon existierenden Gefässen freigelassenen Raum sprechen. So hätte ich also oben sagen müssen: Da das Gefäss dem Nerven den Weg versperrt, so ist dieser gezwungen, einen halbkreisförmigen Bogen zu bilden. . . . Ich zog es jedoch vor, mich der oben gebrauchten Redeweise zu bedienen, da diese mir in unserm Falle geeigneter zu sein scheint.

Ich hatte oben gesagt, dass von den in die Sklera eingedrungenen Nerven einige vor ihrem Eintritt in das Hornhautgewebe sich überhaupt nicht teilen, oder dies erst kurz vorher tun und dann Äste abschicken, die nach einem ziemlich geraden Verlauf zur Cornea hinziehen und einen Teil derselben innervieren. Ich habe also bemerkt, dass einige dieser Nerven fast den ganzen vorderen Teil der Sklera durchlaufen, ohne sich zu teilen im wahren Sinne des Wortes. Hiermit wollte ich hervorheben, dass diese Nerven sich weder dichotomisch teilen, noch andere grosse Äste abschicken, noch dass von ihnen nach der Episklera Äste entspringen, um an der Bildung des episkleralen Plexus teilzunehmen (an der Bildung derselben beteiligen sich andere Skleralnervenäste, wie wir sehen werden). Ferner wollte ich hervorheben, dass sie auch keine Äste zur Subconjunctiva abgeben. Auch diese Bündel beteiligen sich jedoch an dem oben beschriebenen Austausch einzelner Nervenfasern.

Was die Struktur dieser Verbindungsfasern zwischen den Skleralnerven anbetrifft, so enthalten sie fast alle, wie bereits erwähnt, Markscheiden.

Die Faser hat meistens einen Durchmesser von 2—3 μ und die Segmente sind gewöhnlich 160 μ lang, d. h. im Verhältnis zum Durchmesser der Fasern sehr lang. Markscheidenhülle und äusseres Neuriem umgeben die Verbindungsfasern, deren Länge bis zu 2 mm beträgt.

Die Betrachtung transversal geschnittener Skleralnerven vor ihrem Eintritt in die Cornea, wenn sie so an Dicke abgenommen haben, dass sie kleiner sind, als der Durchmesser einer skleralen Lamelle, zeigt, dass die Nerven und die Gefässe nebeneinander eine Sklerallamelle durchbohren können. Aber trotz ihrer benachbarten Lage berühren sie einander nicht, sondern sind in der Regel durch Skleralgewebe getrennt; es besteht hier also kein gemeinsamer Gefässnervenkanal.

Nach dieser Beschreibung der Nerven in ihrem feineren Verhältnis zu den Blutgefässen will ich jetzt wieder auf die Schilderung der Struktur der einzelnen Nervenbündel zurückkommen.

In einiger Entfernung von der Cornea sehen diese Nerven auf Transversalschnitten, wie gesagt, annähernd oval aus. Der grösste der Bulbusoberfläche parallele Durchmesser schwankt hier zwischen 36 und 72 μ , der kleine Durchmesser ist etwas geringer. Die Nerven, die sich wenig oder überhaupt nicht teilen, haben eine geringe Mächtigkeit. Diese letzteren können einen Durchmesser von weniger als 30 μ besitzen.

Man kann beobachten, dass die Skleralnerven kurz vor ihrem Eintritt in die Hornhaut auf Flachschnitten breiter wie vorher erscheinen. So ist ein Nerv, der in $1\frac{1}{2}$ mm Entfernung vom Limbus 41μ misst, in unmittelbarer Nähe des Limbus auf Flachschnitten 57μ breit. Dieses Verhalten kann man auf eine Vermehrung der Fasern zurückführen, da eine Teilung der Fasern hier nicht stattfindet, und da dieser Nerv ja auf seinem ganzen Verlauf keine Beziehungen zu andern Nerven gehabt und nicht mehr Fasern empfangen hat, als er abgab. Auch eine Verdickung der einzelnen Fasern findet nicht statt, da die Fasern im Gegenteil, wie wir sehen werden, teilweise ihr Mark verlieren und daher weniger Raum einnehmen müssten; auch nicht ein Auseinanderücken der Fasern in ihrer Scheide ist der Grund hierfür; vielmehr erklärt sich dieses Verhalten, wie gesagt, aus der Tatsache, dass alle Skleralnerven bei ihrer Annäherung an die Cornea sich abflachen. Dies geht besonders schön aus den transversalen Serienschnitten hervor, auf denen man besser als auf den Flachschnitten die Formveränderung der vorderen Nerven der äusseren Augenmembrane studieren kann. Abgesehen von dieser Abflachung kann eine Vergrösserung des Querschnittes eines Nerven dadurch bedingt sein, dass Gefässe in die Nerven eindringen (siehe Fig. 2 c, Taf. VI).

In ihrem früheren Verlauf bestehen die Nerven in der vorderen Sklera fast ganz aus markhaltigen Fasern; bei der Annäherung an die Hornhaut zeigen sie gewöhnlich schon mehrere marklose Fasern.

Es ist eine bemerkenswerte Erscheinung, dass die ihr Mark verlierenden Fasern häufig auf einer Seite des Nerven liegen und sozusagen ein eigenes Bündel bilden. So zeigen die Nerven, die einige marklose Fasern enthalten, nach ihrem Eindringen in die Sklera auf Transversalschnitten ein deutlich unterscheidbares peripheres Bündel markloser Fasern, an das sich die markhaltigen ungefähr in der Form eines Halbmondes anlegen.

Die Zahl der Fasern, die ihr Mark verloren haben, nimmt bei der Annäherung an die Cornea immer mehr zu und erreicht bei den grossen Stämmen oft die Hälfte der Zahl der Fasern. Es kommt jedoch auch hier und da vor, dass alle Fasern eines in die Hornhaut eindringenden grossen Nerven markhaltig sind oder dass der Nerv bei seinem Eintritt in die Cornea zwei, manchmal nur eine einzige marklose Faser enthält. Dicke Skleralnervenbündel enthalten dagegen bei ihrem Eintritt in die Cornea niemals ausschliesslich marklose Fasern.

Bei feinen, aus wiederholten Teilungen der grossen Skleralnerven abstammenden Nervenbündeln ist die Mehrzahl der Fasern marklos; es können bei ihrem Eintritt in die Cornea sogar alle Fasern feiner Nerven ihr Mark verloren haben.

Der Verlust der Markscheide ist jedoch in manchen Fasern nicht definitiv. In nicht seltenen Fällen kann eine sklerale Faser nach dem Verlust der Markscheide diese wieder bekommen (nach einem Verlauf bis zu $200\ \mu$ und mehr), um sie kurz nach dem Eindringen in die Cornea von neuem zu verlieren.

Dieses Fehlen der Markscheide auf einer längeren Strecke kommt nur bei einzelnen Fasern der in der Sklera verlaufenden Nerven vor und bei einer Faser gewöhnlich nur einmal. Nur ausnahmsweise konnte ich Fälle beobachten, bei denen dies 2—3 mal der Fall war. Weiter unten bei der Besprechung der Cornealnerven werde ich zeigen, dass dieses Verlieren und Wiederauftreten der Markscheide meist innerhalb der transparenten Membran vorkommt.

Der Durchmesser der markhaltigen Nervenfasern beträgt in 1—2 mm Entfernung von der Cornea $3\text{—}4\ \mu$. Bei der Annäherung an die Cornea zeigt sie $2\frac{1}{2}\text{—}3\frac{1}{2}\ \mu$. Wenn sie am Limbus angelangt sind, ist ihr Durchmesser oft erst um $\frac{1}{2}\ \mu$ geringer.

Diese fortschreitende Dickenabnahme der markhaltigen Fasern vom Eintrittspunkt der Ciliarnerven in die Sklera an bis zu ihrem Eintrittspunkt in die Cornea könnte man einer entweder tatsächlichen Verdünnung der die Nervenfasern zusammensetzenden Teile, oder der Verdünnung eines dieser Teile zuschreiben. Diese Annahme ist natürlich nur dann erlaubt, wenn, wie in unserm Fall, eine Teilung der markhaltigen Fasern in zwei oder mehr kleinere markhaltige Fasern in einem Nervenbündel nicht angenommen werden kann.

Ich habe Messungen an mit gleichen Mitteln fixierten und gefärbten Serienschnitten ausgeführt; hierbei benutzte ich hauptsächlich Transversalschnitte.

Aus diesen Untersuchungen ziehe ich folgende Schlussfolgerungen: Eine Verdünnung des Achsencylinders findet tatsächlich, wenn auch nur in ganz geringem Masse statt; dagegen nimmt die Dicke der Markscheide ab. Diesem letzteren Umstand muss man also hauptsächlich die Verdünnung der ganzen Faser zuschreiben.

Auf Kosten welchen Teiles der Markscheide diese Verdünnung stattfindet, konnte ich nicht mit Sicherheit entscheiden. Das einzige, was ich feststellen konnte, war hier und da eine geringere Färbbarkeit

der Markscheiden mit Sudan. In diesen Fällen wäre also die die Markscheide zusammensetzende lipoid Substanz verringert.

Nehmen die Fasern an Dicke ab, so wächst dafür die Länge der Segmente und so ändert sich das Verhältnis zwischen Faserdicke und der Länge der markhaltigen Segmente, so dass es ein anders ist, als es bei den peripheren Nerven zu sein pflegt.

Ich habe oben bemerkt, dass in den Skleralnerven markhaltige Nervenfasern auf ihrem Weg nach der Hornhaut ihre Markscheide verlieren und sich dabei zu einem abgrenzbaren Bündel zusammenfinden. Die Nervenfasern, die erst später ihr Mark verlieren, haben die Tendenz, sich diesem Bündel anzuschliessen, und es finden hierbei Kreuzungen von Fasern statt. Bei ihrer weiteren Annäherung an die Cornea haben die jetzt ihr Mark verlierenden Fasern nicht mehr die Neigung, sich zu Bündeln markloser Fasern zu begeben, so dass jetzt eine Durchmischung von marklosen und markhaltigen Fasern eintreten kann.

Das Verhalten der Nervenfasern bei der dichotomischen Teilung der Stämme in der Sklera und bei der Abgabe starker Seitenäste ist folgendes: Schon kurz vor der Teilung zeigen sich auf dem Longitudinalschnitt des Skleralnerven zwei Faserarten. Die äusseren parallel zueinander verlaufenden, und die inneren oder zentralen, die sich oftmals kreuzen. Von dem Teilungspunkt an verteilen sich die äusseren Fasern folgendermassen: Die mehr rechts gelegenen z. B. folgen dem rechten Teilungsast, die mehr links gelegenen dem linken, d. h. sie folgen dem Ast der entsprechenden Seite. (Das Gesagte ist natürlich auf einen Flachschnitt bezogen.)

Die zentralen Fasern verhalten sich anders, d. h. die mehr links gelegenen Fasern ziehen meistens auf die rechte Seite, und die rechten auf die linke. Hierdurch entsteht eine fast totale Dekussation der in den zentralen Teilen des Nerven befindlichen Fasern. Es kommt jedoch auch manchmal vor, dass sich sogar die ganz aussen verlaufenden Fasern an der Kreuzung mitbeteiligen, so dass die sonst stets nach der gleichen Seite ziehenden Fasern, nach der andern Seite hinüberkreuzend, auf dieser weiterziehen können (siehe Fig. 2 a, Taf. VI).

Eine Teilung eines grossen Skleralnerven nach einem andern Modus konnte ich nur selten beobachten.

Der Faserverlauf an der Stelle, an der der Skleralnerv nur ein schmales Nervenbündel abgibt oder empfängt, ist folgender. Es ist hierbei gleichgültig, ob der Ast nach den oberflächlichen Schichten oder zur Episklera zu verläuft, oder seine Tiefenlage in der gleichen Skleralschicht beibehält. Die Fasern zeigen ein verschiedenes Verhal-

ten. Entweder sie gehen von der gleichen Seite des Hauptnerven ab, an der sie vorher liefen, oder, was seltener vorkommt, sie kreuzen die Fasern des Hauptnerven und treten nach dieser Kreuzung auf der andern Seite derselben aus.

Es sei hier noch bemerkt, dass die Fasern der Skleralnerven vor einer Teilung oder Abzweigung nicht wie gewöhnlich geradlinig verlaufen, sondern einen mehr oder weniger stark geschlängelten Verlauf zeigen.

Abgesehen von diesen beiden einfachen Verhaltensarten der Fasern eines Skleralnerven bei der Abgabe eines Seitenastes gibt es noch zwei andere, die ebenfalls häufig vorkommen. Die zur Bildung des kleineren Seitenastes bestimmten Nervenfasern gehen in dem Nervenstamm über den Ausgangspunkt des kleinen Seitenastes hinaus, kehren dann nach aussen um und trennen sich nach einem mehr oder minder langen Rückverlauf von den andern Fasern, um in den in Frage stehenden Seitenast überzugehen.

Oft sieht man weiterhin, dass einzelne Fasern nicht aus dem proximalen Teil des Hauptnerven zu dem Seitenast verlaufen, sondern aus dem Seitenast zu dem distalen Abschnitt des Hauptstammes, wie ich es oben bereits für einzelne Fasern bei der Besprechung ihrer Beziehungen zu den Gefässen dargelegt habe.

Hieraus folgt, dass der distale Teil eines Skleralnerven eine oder mehrere einem andern grossen Skleralnerven angehörige Fasern durch Vermittlung der Seitenäste erhalten kann.

Um das Gesagte klar zu machen, gebe ich eine Zeichnung (siehe Taf. 2 b, Fig. VI), die das Verhalten des Nerven deutlich wiedergibt.

a) stellt den proximalen Teil und

b) den distalen Teil des Skleralnervenbündels dar. Man kann auf der Zeichnung gut den Verlauf der dem proximalen Teil des Nervenbündels angehörigen und in den Seitenast verlaufenden Fasern 1 und 2 verfolgen. Dagegen treten die Fasern 3 und 4, aus einem andern Skleralnerven stammend, in den distalen Teil des Hauptastes über. Die die Verbindung der Skleralnervenbündel in der eben beschriebenen Art bewirkenden Fasern sind in der Mehrzahl der Fälle markhaltig.

Ich muss noch einige Bemerkungen über den Faserverlauf derjenigen Nerven hinzufügen, die aus der Vereinigung zweier Äste verschiedener Skleralnerven in der Nähe der Hornhaut entstehen, und die sich als ein Bogen darstellen, dessen Konvexität der Hornhaut zugekehrt ist. Von dieser Konvexität gehen Nervenbündel (gewöhnlich drei, seltener zwei) nach der Cornea ab.

Der Anteil der beiden Skleralnerven an der Bildung dieser Hornhautnerven ist ein ganz verschiedener. Gewöhnlich liefert (heim Abgang der Cornealzweige) ein Skleralnerv alle Fasern für 2 Cornealnerven und die Hälfte der Fasern für den dritten, der andere Skleralnerv nur die andere Hälfte der Fasern des dritten Cornealzweiges.

In andern Fällen gibt auch der zweite Skleralnerv allerdings nur spärliche Fasern für den zweiten Cornealast ab, also für den Ast, (Kommissurfasern)

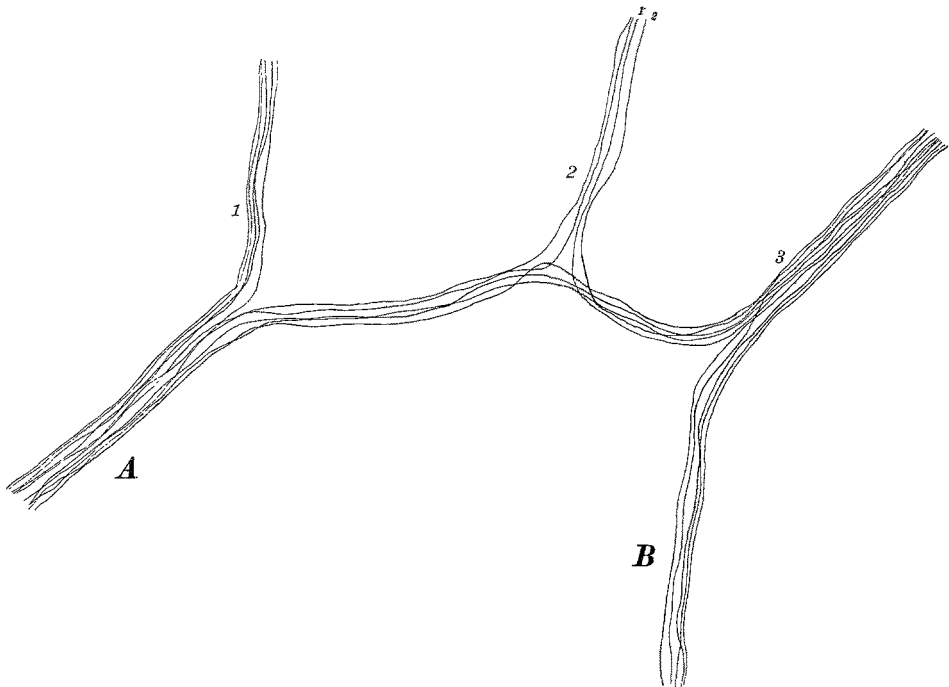


Fig. 7. Bogenförmige Verbindung (scheinbare Anastomose) zweier Skleralnerven-äste (A, B). Abgang dreier tiefer Cornealnerven (1, 2, 3). B beteiligt sich nur an der Bildung von 3, A liefert die Fasern für 1 und 2 sowie teilweise für 3. Die Fasern 1' und 2' sind bogenförmige Verbindungen von 2 und 3.

der ungefähr in der Mitte der Konvexität des Nervenbogens entspringt

Ich gebe hier eine naturgetreue Abbildung des Faserverlaufs in einer dieser Nervenformationen.

Es muss hier noch der Verlauf einiger Kommissurenfasern 1' und 2' hervorgehoben werden, welche die Äste 2 und 3 verbinden. Diese Fasern, welche zwei Hauptstämme der Cornea verbinden, stammen möglicherweise von einem dritten Skleralnerven ab. Es ist nicht möglich, ihren weiteren Verlauf auf den Serienschnitten mit Sicherheit zu verfolgen.

In dem abgebildeten Fall handelt es sich, wie fast immer, um markhaltige Fasern.

Die äussere Scheide der Skleralnerven erstreckt sich in einem ununterbrochenen Zuge von einem Nerven zum andern, so dass schliesslich alle die Nerven von einer gemeinschaftlichen Scheide umgeben sind. Daher kann man den Faserverlauf immer an Schnitten darstellen, an denen auch die Achsencylinder oder die Markscheiden zur Ansicht gebracht sind.

Wir haben schon früher von den Scheiden und Kernen der Skleralnerven nach ihrem Eintritt in die Sklera gesprochen. Bei ihrem Verlauf zur Hornhaut zeigen sich, wenn man von dem oben beschriebenen Verhalten der Markscheide absieht, keine wesentlichen Veränderungen derselben.

Die äussere Scheide der grossen und kleinen Skleralnerven besitzt langgestreckte Kerne (sie sind ungefähr $1\frac{1}{2}$ mal so gross wie die der inneren Scheide), die sich mit Kernfarbstoffen stark färben.

Während jedoch diese Kerne beim Eintritt der Nerven in die Sklera und unmittelbar danach mit ihrer Hauptachse parallel zu den Nerven angeordnet sind, kreuzen sie ihn im weiteren Verlauf unter einem kleinen Winkel, so dass sie auf Querschnitten durch die Nerven nicht transversal, sondern schief geschnitten erscheinen.

Was die innere Scheide der Skleralnerven anbetrifft, also die Scheide, die unmittelbar die einzelnen Fasern einhüllt, so will ich vorerst nur bemerken, dass sie mit langen, fast stets gleich grossen und leicht in Hämatoxylin färbbaren Kernen versehen ist. Die feinere Struktur der Kerne tritt bei Hämatoxylinfärbung (siehe Verfahren S. 266) besser hervor, als bei der Behandlung mit irgendeinem andern Kernfarbstoff. Ich werde bei den Cornealnerven hierauf noch weiter eingehen, da diese Eigentümlichkeiten um so mehr hervortreten, je mehr sich der Skleralnerv der Cornea nähert, und ferner weil das Cornealgewebe sich besser als das Skleralgewebe zu diesen feineren histologischen Untersuchungen eignet.

Die **Nerven der Episklera**, die, wie wir gesehen haben, grösstenteils geradlinig verlaufen, können entweder aus markhaltigen, aus marklosen oder aus markhaltigen und marklosen Fasern, also gemischten Nerven, bestehen. Die Zahl der letzteren ist am grössten. An zweiter Stelle kommen die aus marklosen Fasern bestehenden Nerven, die grösstenteils von den markhaltigen oder den gemischten

abstammen. Markhaltige Nervenbündel können sich als marklose fortsetzen; man kann sogar sagen, dass markhaltige Faserbündel nur in seltenen Fällen die Gegend des Limbus erreichen, ohne mehrere marklose Äste abgegeben zu haben, oder Äste, die ihre Markscheide verlieren, wenn sie sich ein Stück von dem Nerven, aus dem sie entstanden sind, entfernt haben.

Betrachten wir nun die Beziehung der Nerven zu ihren Nachbarnerven, mit denen sie, wie schon gesagt, sehr häufig anastomosieren, es entsteht nun zuerst die Frage, ob markhaltige Nerven mit marklosen anastomosieren können. Weiterhin wird die Frage zu beantworten sein, ob marklose Nervenfasern an der Bildung des fünf bis mehrseitigen Maschenplexus teilnehmen, oder ob ihr Verlauf (selbstverständlich bevor sie den Limbus erreichen) von dem der markhaltigen Fasern abweicht.

Die erste Frage ist unbedingt zu bejahen. Was die zweite Frage anbetrifft, so nehmen an der Bildung der Maschen gemischte Nerven, markhaltige und marklose Nerven teil. Besser als irgendeine Erklärung zeigt die Fig. 2, Taf. VII, wie diese drei verschiedenen Nervenarten sich zu einander verhalten.

Neben Maschen, die aus gemischten Nerven bestehen, gibt es auch solche aus nur markhaltigen oder marklosen. Hiernach sind also alle Kombinationen markhaltiger und markloser Nerven bei der Bildung des Plexus im episkleralen circum-cornealen Gewebe vorhanden.

Betrachtet man irgendeinen Knotenpunkt des pericornealen episkleralen Plexus, in dem drei Nervenbündelchen zusammenstossen, so sieht man, dass es sich im Gegensatz zur Sklera und Cornea häufig lediglich um ein Auseinanderweichen der Fasern eines grösseren Bündels handelt, wobei die rechts gelegenen in den rechten, die links gelegenen in den linken Zweig übergehen. Ausserdem findet man an den einander zugekehrten Seiten der kleineren Zweige Nervenfasern unter Berührung des Knotenpunktes von einem zum andern ziehen.

Auf ihrem Verlaufe können die Episkleralnerven feinste Ästchen zur Versorgung der Episklera und in die Subconjunctiva entsenden. Diese Nervenfasern stammen grösstenteils von den marklosen Nervenbündeln ab und können in den Wänden der Gefässe endigen. Dieses Verhalten konnte ich wiederholt bei Färbung mit Ehrlichschem Methylblau und nachheriger Auffärbung mit Glycerin beobachten.

Am Limbus angelangt, bestehen die feinen episkleralen Nerven nach zahlreichen vorausgegangenen Teilungen aus wenigen, manch-

mal nur aus einem Paar meist markloser Fasern. Diese Nervenbündelchen dringen entweder von einem Knotenpunkt aus in das Cornealgewebe ein, oder sie verlieren sich zwischen den Gefässen, welche ein äusserst feinmaschiges Netz in der unmittelbaren Nähe des Hornhautgewebes bilden. Diese letzteren Nervenästchen bestehen gewöhnlich aus 1 oder 2 feinsten Fasern, deren Durchmesser 1μ oder weniger beträgt, und verlaufen leicht gekrümmt neben den Gefässen. Ein Teil dieser feinsten marklosen Nervenfäserchen endigt entweder im Gewebe zwischen den Gefässen, oder er endet scheinbar in den Wänden kleiner Blutgefässe. Auch mit den feinsten histologischen Methoden ist es ganz ausserordentlich schwierig, alle diese zarten Nerven vollständig sichtbar zu machen.

Im Gegensatz zu den kleinen Nervenstämmen dringen die grösseren, ob sie nun an dem Plexus episcleralis superficialis teilgenommen haben oder nicht, oft in die Cornea mit markhaltigen Nervenfasern ein.

Was die genaue Struktur dieser episkleralen Nerven anbelangt, so muss ich zwischen denen mit ein oder zwei Fasern und denen mit mehr Fasern unterscheiden. Die paarweise oder isoliert verlaufenden Nervenfasern unterscheiden sich von den grösseren Bündeln nicht in der Struktur der einzelnen Fasern, sondern lediglich dadurch, dass sie von keiner äusseren, sie von dem Nachbargewebe trennenden Hülle umgeben sind.

Die alle Fasern der grösseren Nervenbündel zusammenfassende äussere Scheide entspricht derjenigen der Skleralnerven, ist jedoch viel dünner als bei diesen. Auf ihrer inneren Oberfläche finden sich gestreckte Kerne, die in Struktur, Dicke und Affinität zu den Färbemitteln ganz denen des Neurilemms derjenigen Faser ähneln, die sie einschliessen. Diese Tatsache scheint mir von histologischem Interesse zu sein, da die Kerne der äusseren Scheide bei den Skleralnerven und den Cornealstämmen sich beim ersten Blick in Form und Affinität zu den Farbstoffen von den inneren unterscheiden lassen. Nur in einigen Strecken der grösseren episkleralen Nervenbündelchen sind die Kerne der äusseren Scheide etwas mehr abgeflacht, als die der einzelnen Faser angehörigen.

Die äussere Nervenscheide ist ebenso wie die der Skleralnerven in ihrer feineren Struktur äusserst schwierig zu untersuchen. Bei starker Vergrösserung zeigt sie eine longitudinale fibrilläre Struktur. Dies sieht man deutlich an den Stellen, an denen der Nerv bei Gefrierschnitten von der Klinge des Mikrotoms herausgerissen wird. Da

man bei so feinen Nerven sich nicht der Zerzupfung mit Nadeln bedienen kann, so muss man sich mit diesen Artefakten begnügen, die oft Einzelheiten gut erkennen lassen.

Sämtliche marklose und markhaltige Nervenfasern in der Episklera, mögen sie isoliert oder mit andern zusammen verlaufen, sind von einer ganz feinen, auf Transversalschnitten kaum erkennbaren Scheide umgeben, die der Schwannschen Scheide entspricht. Die an der inneren Oberfläche dieser Scheide befindlichen Kerne, die die Markscheide, falls sie vorhanden ist, leicht abflachen, sind meistens regelmässig oval mit hier und da etwas zugespitzten Enden. Auf Transversalschnitten sehen sie rundlich aus. Sie sind 12—16 μ lang und 3 μ breit.

Diese Kerne besitzen (im Gegensatz zu den Nerven in der Cornea) fast immer dieselbe Form, Struktur und Affinität zu den Farbstoffen, gleichgültig ob die Fasern markhaltig sind oder nicht.

Der mittlere Durchmesser der markhaltigen Fasern beträgt 2 μ , die mittlere Länge der Segmente der Markscheide 84 μ . Das Verhältnis dieser beiden zueinander entspricht also, wie man sieht, dem Verhalten der andern peripheren Nervenfasern.

Wie oben gesagt, verlieren die markhaltigen Nervenfasern der feinen Episkleralnerven mit der Annäherung an die Cornea ihre Markscheide. Die den Limbus überschreitenden Fasern sind alle marklos.

Wenn man einige feinere Nerven betrachtet, so erkennt man ganz deutlich, dass bisweilen eine Faser nach Verlust ihrer Markscheide dieselbe für eine mehr oder minder lange Strecke wiedergewinnt, um sie erst dann für immer zu verlieren.

Bei grösseren Bündeln episkleraler gemischter Nerven sieht man jedoch in der Regel nicht, dass sie in ihrem distalen Verlauf eine grössere Zahl markhaltige Fasern enthalten als in ihrem proximalen, ausgenommen dann, wenn sie markhaltige Fasern aus andern Nervenbündeln erhalten.

Ich habe schon bei der Besprechung der Topographie der extracornealen Nerven darauf hingewiesen, dass die Nervenbündel der Episklera keine grosse Neigung zeigen, den Gefässen entlang zu verlaufen. Diese Eigenschaft, durch die sich diese Nerven von den oberflächlicheren unterscheiden, kommt hauptsächlich den Nerven zu, die sich an der Maschenbildung des episkleralen Nervennetzes beteiligen.

Man sieht daher entgegen der Meinung mancher Autoren hier wie in der Sklera die Maschen des Plexus oft ohne jede Be-

ziehung zu Gefässen verlaufen. Die Bündelchen jedoch, die von dem Plexus entspringen, ferner die Nerven, die in der Episklera verlaufen und wenig oder gar nicht an dem erwähnten Plexus beteiligt sind, ebenso die isoliert oder paarweise verlaufenden Fasern lehnen sich im allgemeinen an die Gefässe an. Oft verlassen sie das eine Gefäss, laufen eine mehr oder minder grosse Strecke für sich, um dann wieder dem Laufe eines andern Gefässes zu folgen.

Die **subconjunctivalen Nerven**, die durch ihren geschlängelten Verlauf ausgezeichnet sind, sind zum grössten Teil gemischte Nerven. Nerven mit nur markhaltigen Fasern trifft man selten. Etwas häufiger trifft man ganz marklose Nerven.

Es handelt sich um Nerven, welche die Subconjunctiva durchziehen und im Durchschnitt 4—8 Fasern enthalten. Diese Fasern laufen in der Regel parallel zu einander. Nähern sich aber die Fasern einem Teilungspunkt des Nerven, so kreuzen sie sich teilweise untereinander und zwar so, dass in der Regel der rechte Ast Fasern von der linken Seite und der linke Fasern von der rechten Seite des Nerven bezieht, wie wir es auch bei einigen Skleralnerven gesehen haben.

Wie schon an anderer Stelle bemerkt, werden die subconjunctivalen Nerven am meisten vom Verlauf der Gefässe beeinflusst; mit andern Worten sie verlaufen von allen circum-cornealen Nerven den Gefässen am nächsten. Schickt ein Blutgefäss, neben dem ein Nerv verläuft, einen Seitenast (meist senkrecht zum Gefäss selbst) ab, so gehen oftmals auch von den Nerven einige (manchmal auch nur eine einzige) markhaltige oder marklose Fasern ab, die zusammen mit dem Blutgefässast verlaufen.

Anastomosiert nun dieser Gefässast mit einem andern, der von einem grösseren parallel zum ersten Hauptgefäss verlaufenden Gefässstamm ausgeht, so treffen die neben ihm verlaufenden Nerven mit denjenigen zusammen, die das entgegengesetzt verlaufende Blutgefäss begleiteten. Auf diese Weise kommt ein Faseraustausch zwischen zwei, aber entfernt von einander verlaufenden Nerven zu stande, und es entsteht so eine kettenartige Verbindung derjenigen Subconjunctivalnerven, die nach vorne zum Limbus hinziehen. Deshalb kommt den Subconjunctivalnerven eher der Name **subconjunctivale Nerven-kette**, als Nervenplexus zu.

Die Subconjunctivalnerven nähern sich so allmählich der Cornea.

Ein Teil von ihnen, der seine Markscheiden verloren hat und aus 1—2 Fasern besteht, verteilt sich zwischen den Gefässen oder dringt gegen das Epithel der Conjunctiva vor. Ein anderer Teil feinsten Nervenästchen dringt fast immer nach Verlust der Markscheide in die Cornea ein, um sich dort mit den ans der Episklera stammenden Nerven zu vereinigen.

Die Dicke der Fasern der Subconjunctivalnerven schwankt nicht nur bei den einzelnen Nerven, sondern auch von Individuum zu Individuum. Sie beträgt von 1—4 μ . Die Länge der Segmente der Markscheide ist dagegen konstanter und bewegt sich meistens zwischen 120 und 140 μ .

Marklose Fasern haben manchmal einen Durchmesser von weniger als 1 μ .

Die feinere Struktur der Subconjunctivalnerven und der Episkleralnerven ist die gleiche. Die grösseren von ihnen unterscheiden sich darin, dass die äussere Scheide der Subconjunctivalnerven öfters Kerne enthält, die sich etwas stärker färben, als die entsprechenden der grösseren Episkleralnerven.

Was die Kerne der inneren Scheide anbetrifft, so entsprechen die genau den Kernen der inneren Scheide der Episkleralnerven. Die Form und feinere Struktur dieser Kerne, auf die ich bei der Besprechung der Hornhautnerven näher eingehen werde, ist von nicht geringer Bedeutung, da sie auf gewöhnlich gefärbten Schnitten so stark hervortritt, dass man diese Kerne von denen der Blutgefässe und der benachbarten Zellen unterscheiden kann. Ohne peinlichste Untersuchung dieser Kerne ist es auf in gewöhnlicher Weise gefärbten Schnitten oft unmöglich zu sehen, ob zwischen einem Bündel von 2 oder 3 Blutgefässen eine Nervenfasern vorhanden ist oder nicht. Dies scheint mir von nicht geringer Bedeutung für das Studium pathologischer, mit den gewöhnlichen Mitteln fixierter Präparate zu sein, bei denen man die Nervenfasern nicht mehr sichtbar machen kann.

Nachdem ich nun die Verteilung der einzelnen pericornealen Nerven und ihre feinere anatomische Struktur beschrieben habe, erscheint es zweckmässig, über das bisher Gesagte kurz einige Betrachtungen anzustellen und die bisherigen Ansichten über diesen Punkt wiederzugeben.

Die Hornhautnerven, besonders die Topographie derselben, wurden,

wenn nicht beim Menschen, so doch bei andern Säugetieren zum Gegenstand genauer Untersuchungen gemacht. Den pericornealen Nerven, also den Nerven, die hauptsächlich zur Innervierung der Cornea bestimmt sind, wurde während ihres extracornealen Verlaufes wenig oder gar keine Aufmerksamkeit zugewendet.

In den Lehrbüchern der menschlichen Anatomie liest man in den Kapiteln, die von den Nerven der Cornea handeln, dass die zur Innervation dieser durchsichtigen Membran des Auges bestimmten Ciliarnerven nach ihrem Verlauf zwischen Sklera und Chorioidea folgenden Weg einschlagen: Ein Teil der Ciliarnerven dringt, nachdem er das vordere Augensegment erreicht hat, in die Sklera ein und verläuft auf die Cornea zu. Diese Nerven teilen sich und anastomosieren mehrmals miteinander und bilden so um die Cornea den sogenannten Plexus annularis, von dem radialwärts in die Cornea verlaufende Nervenstämme ausgehen. Ausser diesen Nervenstämmen sollen auch von der Conjunctiva aus kleinere Nerven die Hornhaut versorgen. Dieses Schema der pericornealen Nervenordnung mag für einige Tiere zutreffen; für den Menschen ist es nicht nur nicht ausreichend, sondern auch unzutreffend.

In den Spezialabhandlungen trennt man die Pericornealnerven in einen skleralen tiefen und einen subconjunctivalen oberflächlichen Anteil.

In seiner Abhandlung über die äusseren Augenmembranen fasst H. Virchow¹⁾ mit grosser Klarheit und feiner Kritik bei der Besprechung der Cornealnerven alles das zusammen, was bis zu dieser Zeit über diesen Punkt publiziert worden war. Auch er macht die oben erwähnte Unterscheidung zwischen Skleralnerven und Subconjunctivalnerven.

Die Unterscheidung nur zweier Anteile scheint mir nicht genügend, da die oberflächliche Schicht allein schon zwei Arten Nervenbündel aufweist, nämlich solche, die geradlinig verlaufen und das Maschenetz bilden, und andere oberflächlichere, von geschlängeltem Verlauf, die sich in den Schichten der Subconjunctiva vorfinden.

Abgesehen von der Tatsache, dass diese beiden oberflächlichen Anteile verschieden aussehen und sich in Schichten verschiedener anatomischer Strukturen vorfinden, verhalten sie sich auch verschieden zu den Gefässen, und zwar befinden sich die subconjunctivalen Nerven

¹⁾ Virchow, H. Graefe-Saemisch, Handbuch der gesamt. Augenheilk. 2. Aufl. 1910.

fast immer neben den Blutgefässen, die episkleralen verlaufen in der Regel allein, unbeeinflusst von den Blutgefässen.

Infolge dieser Tatsachen muss ich eine von der bisher üblichen abweichende Nomenklatur gebrauchen.

Ich habe also bei den Pericornealnerven drei leicht voneinander trennbare Anteile unterschieden und zwar 1. den tiefen oder eigentlich skleralen Anteil, 2. das Episkleralnetz, und 3. den subconjunctivalen Anteil.

So viel über Nomenklatur und die verschiedenen pericornealen Nervenanteile.

Was die Topographie der einzelnen Anteile anlangt, so muss ich auf Grund meiner Untersuchungen von der Darstellung derer abweichen, die ihre Schlüsse aus dem Studium der vorderen Augennerven von Säugetieren und auch des Menschen zogen.

Der Klarheit halber will ich erst auseinandersetzen, inwieweit sich meine Ansichten über den skleralen Anteil von denen der übrigen Autoren unterscheiden, und dann auf die oberflächlichen pericornealen Nerven zu sprechen kommen.

Sämtliche Autoren sind sich darüber einig, dass die dicken skleralen von den Ciliarnerven abstammenden Nervenbündel in der Sklera untereinander reichliche Anastomosen bilden in Form eines fortlaufenden, um die Hornhaut ziehenden Geflechtes. Dieses Geflecht wurde bekanntlich Plexus annularis genannt. Von diesem Plexus sollen die Hornhautbündel ausgehen.

Fritz¹⁾ versichert, dass zwischen den stärkeren Ästen gar keine Anastomosen vorkommen. Nur einzelne, sehr feine sklerale Fäserchen sollen untereinander anastomosieren.

Wie bereits erwähnt, kann man bei den Skleralnerven verschiedene Typen unterscheiden, die wir für unsere Zwecke wieder in 2 Kategorien einteilen können: 1. solche, die ohne Beziehung zu den benachbarten Nerven zur Cornea verlaufen, 2. diejenigen, die sich wiederholt teilen und mit den benachbarten Nerven anastomosieren. (Die Zahl der Nerven der ersten Kategorie ist fast gerade so gross, wie die der zweiten und, da die den beiden Kategorien angehörigen Nervengruppen häufig miteinander alternieren, so zieht sich keine ununterbrochene Kette von Nerven um die Hornhaut.) Es existiert also im skleralen Anteil der circum-cornealen Nerven kein geschlossener Plexus, den man als Plexus annularis bezeichnen kann. Es ist jedoch

¹⁾ Loc. cit.

ein grosser Unterschied, ob man die Existenz eines Plexus annularis profundus bestreitet, oder ob man jede Beziehung der einzelnen Skleralnerven untereinander leugnet, wie Fritz es tut. Ich kann auf das allerentschiedenste versichern, dass ich bei einer grossen Anzahl von Bulbi, die ich mit allen möglichen Methoden behandelt habe, auch nicht ein einziges Mal beobachten konnte, dass alle zur Cornea ziehenden Nerven die Sklera oder irgendeine Anastomosenbildung untereinander durchlaufen.

Ich möchte hier, um Missverständnisse zu vermeiden, noch Folgendes anfügen: Ich habe früher davon gesprochen, dass es vereinzelte Kommissurenfäserchen gibt, die von einem Skleralnerven zu einem andern verlaufen. Diese rechne ich nicht zu den Anastomosen. Wenn ich oben von Anastomosen gesprochen habe, so meinte ich nur grössere Äste, die Skleralnerven miteinander verbinden.

Wir kommen jetzt zur Topographie der oberflächlicheren Nerven, die ich in episklerale und subconjunctivale unterschieden habe.

Den oberflächlichen Circum-cornealnerven wurde überhaupt wenig oder gar keine Aufmerksamkeit geschenkt. Was ihre Herkunft betrifft, so hat sie bis heute noch niemand mit Sicherheit bestimmt. Ein Teil von ihnen stammt, wie gesagt, aus den tiefen Nerven; aber ein anderer Teil hat zweifellos eine andere Herkunft. Man kann versichern, dass einzelne Bündel von Nerven abstammen, die vom Ganglion ciliare ausgehen und auf dem Bulbus auf der äusseren Oberfläche der Sklera verlaufen; andere verzweigen sich im Orbitalgewebe. Aber das Studium ihres zentripetalen Verlaufes ist mit den allergrössten Schwierigkeiten verbunden. Der Ursprung eines Teiles dieser oberflächlichen Nerven ist bisher also unbekannt.

Boucheron¹⁾, der sich mit diesen oberflächlichen Nerven beschäftigte, meint, dass pfropfenzieherförmige Nervenäste von den Knotenpunkten des oberflächlichen Plexus ausgehen und sich mit den tiefen Skleralnerven vereinigen. Das regelmässige Vorkommen der Nerven, die von der Episklera oder der Subconjunctiva pfropfenförmig in die Tiefe ziehen, wie Boucheron es annimmt, konnte ich nicht feststellen. Von dem episkleralen Geflecht ausgehende Nerven mit ge-

¹⁾ Boucheron, Nerfs de l'hémisphère antérieure de l'œil, nerfs ciliaires externes, nerfs superficiels, nerfs ciliaires externes, nerfs tendineo-sclérotiques, nerfs cornéens et conjonctivaux, nerfs de l'espace pectiné. Compt. rend. hebdomad. d. séances et mem. d. l. Société de biologie. 9. Série. II. Mém. p. 71. 1890 und Boucheron, Nerfs ciliaires sup. chez l'homme. Compt. rend. etc. 9. Série. III. Mém. p. 59. 1891.

schlängeltem Verlaufe konnte ich allerdings beobachten. Aber diese ziehen nicht in die Tiefe, ob sie nun von einem Knotenpunkt ausgehen, oder ob sie von einem episkleralen Bündelchen abstammen, sondern sie verlaufen im Gegenteil oberflächlich, wobei sie entweder zu Subconjunctivalnerven werden, oder als oberflächliche Hornhautfäserchen in die oberflächlichen Schichten der Cornea eindringen.

Intracornealer Anteil der Hornhautnerven.

Wie erwähnt, dringen von der Subconjunctiva, der Episklera und der Sklera selbst Nerven in die Hornhaut ein. Die subconjunctivalen Nerven sind in der Regel zart. Die von der Sklera selbst ausgehenden Bündel sind grösser und bilden die eigentlichen Nervenstämmе der Hornhaut. Die Nerven, die von der Episklera in die Hornhaut eindringen, stehen, was die Grösse anbetrifft, zwischen den subconjunctivalen und skleralen Nerven.

H. Virchow¹⁾ lehnt die Bezeichnung „Nervenstämmе“ für Nerven der Cornea ab, da nach seiner Ansicht die Nerven nichts anderes sind, als das Resultat der wiederholten Aufteilung der Ciliarnerven während ihres extracornealen Verlaufes.

Wenn ich auch die Bezeichnung Nervenbündel der Cornea in der Mehrzahl der Fälle für angebrachter halte, als Nervenstämmе, in Betracht ihres Ursprungs, so halte ich doch die alte Bezeichnung Nervenstämmе für diejenigen Nervenbündel, die in die Hornhaut eindringen und sich baumartig verästeln, für gerechtfertigt; denn in diesem Falle haben wir es (bei der Besprechung der eigentlichen Hornhautnerven als Teil für sich) mit Nerven zu tun, die wohl abgegrenzt den Limbus durchziehen, wеlch letzteren wir in diesem Fall als die Basis der Hornhaut betrachten. Bei dieser Bezeichnung darf man aber nicht voraussetzen, dass diese Nerven weiterhin ihren Weg zum Zentralnervensystem verfolgen, ohne mit den andern Nerven in Beziehung zu treten.

Die Bezeichnung Nervenstämmе ist für diese Nervenbündel, die einen grossen Teil ihres Weges unter wiederholter Teilung in der Hornhaut zurücklegen, noch mehr gerechtfertigt, wenn man bedenkt, dass ausser ihnen noch kleinere Nerven, wirkliche Nervenfäserchen, in die Hornhaut eindringen, die sich auf den ersten Blick von den grösseren Bündeln durch die Kürze ihres Verlaufes und durch ihr sonstiges Verhalten unterscheiden.

¹⁾ Loc. cit.

Die histologische Struktur dieser beiden Nervenarten ist nämlich ebenso verschieden, wie die aus ihnen hervorgehenden nervösen Endorgane.

Ich werde also die grossen in die Hornhaut eindringenden Bündel, die sich wie der Stamm eines Baumes verhalten, „corneale Nervenstämme“ benennen. Ihre Äste, je nachdem sie aus der ersten, zweiten oder dritten Teilung hervorgehen, Äste erster, zweiter und dritter Ordnung.

Die feinen oberflächlichen Nerven mit gebogenem Verlauf will ich dagegen „periphere Hornhautbündelchen“ nennen. Diese letzteren wurden von der Mehrzahl der Autoren bei ihrer Beschreibung der Hornhautnerven entweder übersehen oder für bedeutungslos gehalten. Einige Autoren hielten sie, wenn ich mich nicht irre, für Lymphgefässe.

Betrachten wir jetzt die Zahl der in die Hornhaut eindringenden Nerven. Die Angaben betreffs ihrer Zahl sind bei den Autoren sehr verschieden.

Hoyer¹⁾ zählte wiederholt an vergoldeten menschlichen Hornhäuten 60 Nervenstämmchen, Schwalbe²⁾ sah ebenfalls 60, Saemisch³⁾ 40—45 und in einem Falle 48. Dogiel⁴⁾ zählte 60—80 Nervenstämmchen, von denen 40—50 näher der vorderen Oberfläche, die übrigen näher an der hinteren Hornhautoberfläche lagen.

Bach⁵⁾ fand in einer nach Golgi behandelten Hornhaut eines Neugeborenen 30 Nervenstämmchen. Die seiner Abhandlung beigegebene Zeichnung gibt das Präparat in toto wieder.

Man sieht also, dass die Zahl der in die Hornhaut eindringenden Nerven nicht bei allen Autoren die gleiche ist. Natürlich können individuelle Unterschiede vorliegen; es ist jedoch unwahrscheinlich, dass diese in so weiten Grenzen schwanken.

H. Virchow⁶⁾ nimmt mit Recht an, dass die angewandte Methode

¹⁾ Hoyer, H., Über die Nerven der Hornhaut. Arch. f. mikrosk. Anat. Bd. IX. S. 220.

²⁾ Schwalbe, cit. nach Virchow, siehe unten.

³⁾ Saemisch, Th., Beiträge zur normalen pathologischen Anatomie des Auges. Leipzig 1862.

⁴⁾ Dogiel, A. S., Die Nerven der Cornea des Menschen. Anat. Anz. Bd. V. S. 483.

⁵⁾ Bach, L., Die Nerven der Hornhaut in der Sklera mit der Golgi-Cajalschen Osmiumbichromatsilbermethode. Arch. f. Augenheilk. Bd. XXXIII. S. 161. 1896.

⁶⁾ Virchow, H., Mikroskopische Anatomie der äusseren Augenhaut usw. Graefe-Saemisch, Handb. d. ges. Augenheilk. Bd. I. 1910.

von grossem Einfluss auf das Resultat ist, und hält es für möglich, dass beim Neugeborenen wirklich 30 Nervenstämmchen vorhanden sind, wie Bach es angibt; denn es ist möglich, sagt er, dass „die Zahl während des Lebens zunimmt, indem beim Wachstum sich ein Bündel in deren zwei spaltet“. Ich habe Hornhäute von den ersten Tagen des extrauterinen Lebens bis zu solchen von hohem Alter geschnitten und konnte eine solche Spaltung von einem Bündel in zwei niemals nachweisen.

Bach hat also eine unvollständige Färbung erhalten. Wir werden weiterhin sehen, dass die Nerven auf seinen Abbildungen die tiefen sind, die ich meinerseits als echte Hornhautstämme bezeichne. Es fehlen aber auf dem Präparat von Bach die ganz feinen oberflächlichen Nerven, die, wie wir sehen werden, den oberflächlichen paramarginalen Plexus der Hornhaut bilden. Die Angaben Bachs sind daher richtig, wenn sie sich nur auf die echten Hornhautstämme beziehen. Sie treffen jedoch nicht zu, wenn der Autor alle grossen und feinen in die Hornhaut eindringenden Nerven mit einbegreift. Bach sagt selbst, dass er auf seiner Zeichnung alle Nerven naturgetreu wiedergibt, die er auf einer mit Silbersalzen behandelten Cornea zu Gesicht bekam.

Wie Saemisch, der die Goldchloridmethode angewandt hat, zu dem Schluss gekommen ist, dass die menschlichen Hornhautnerven am Limbus in der Zahl von 40—45 vorhanden sind, vermag ich mir nicht zu erklären. Sicher ist jedoch das eine, dass das Goldchlorid ebenso wie die Silbersalze gewöhnlich unvollständige Imprägnationen geben.

Zweifellos färben sich die Hornhautnerven mit Ehrlichschem Methylenblau am besten. Man erhält mit diesen Färbemitteln nicht nur die schönsten, sondern auch die vollständigsten Färbungen zum Studium der Topographie der cornealen und pericornealen Nerven.

Dogiel¹⁾, der sich ausschliesslich dieser Methode beim Studium der Hornhautnerven bediente, zählte, wie bereits erwähnt, 60—80 Nervenstämmchen. Wenn man auch individuelle Unterschiede nicht übersehen kann, so gelang es mir doch nie, einen so grossen Unterschied zwischen zwei Hornhäuten festzustellen. Selbstverständlich beziehe ich mich nur auf die Fälle, bei denen die Färbung mit Methylenblau gut gelungen ist, denn obgleich man ausserordentlich oft vorzügliche Färbungen mit dieser Methode erhält, so kommt es doch vor, dass die Präparate trotz ihrer Schönheit die Zahl und den Verlauf der Nerven nicht genau wiedergeben.

¹⁾ Loc. cit.

Es sei hier hervorgehoben, dass es an manchen Stellen durchaus nicht immer leicht ist, die genaue Grenze der Hornhaut anzugeben, besonders nicht bei den in toto mit Methylenblau und ähnlichen Methoden behandelten Corneae, da diese Färbungen, auch wenn sie gut ausfallen, die Gewebe nur schwach oder gar nicht tingieren.

In der Nähe der hinteren Oberfläche kann man allerdings mikroskopisch auf nicht gefärbten Schnitten die Grenzen zwischen Cornea und Sklera erkennen. In unserm Falle kommt nun die hintere Oberfläche der Cornea oder der Sklera am Limbus wenig oder gar nicht in Betracht, da die Nerven, wie wir sehen werden, mehr in den vorderen und mittleren und selten in den hinteren Schichten von der Sklera zur Cornea ziehen.

Von der hinteren sclero-cornealen Grenze die sclero-cornealen Grenzen für die mittleren und vorderen Schichten genau festzustellen, ist schwer, da auf einem Sagittalschnitt z. B. die Linie, welche die Cornea von der Sklera scheidet, weder gerade ist, noch bei allen Individuen gleich verläuft. Dass diese Verhältnisse sich mit dem Alter des Individuums ändern, habe ich schon in meiner Arbeit über Altersveränderungen des menschlichen Auges bemerkt¹⁾. Aus diesen Gründen ist es leicht begreiflich, dass man bei einigen Hornhäuten bei der Bestimmung der äusseren Cornealgrenze einen Fehler von einem halben Millimeter begeht. Man braucht nur einen Blick auf die Zeichnungen Nr. 5, Taf. VII zu werfen, um sich einen Begriff davon zu machen, wie sehr die Zahl der in die Hornhaut eindringenden Nerven schwankt, wenn man die Nerven in $\frac{1}{2}$ mm Entfernung innerhalb und ausserhalb der Hornhautgrenzlinie zählt. Jeder Irrtum bei der Bestimmung der Hornhautgrenze ist, wie man sieht, nicht nur deswegen von Bedeutung, weil je nach seiner Grösse die Zahl der in die Hornhaut eindringenden Nervenbündel schwankt, sondern auch deswegen, weil ein Teil des episkleralen oder subconjunctivalen Nervenanteils zum oberflächlichen paramarginalen Hornhautplexus hinzugerechnet werden könnte, sobald man das Gebiet der Cornea zu gross annimmt.

Aus allen diesen Gründen berücksichtige ich bei meinen Zählungen nur diejenigen Fälle, bei denen ich infolge des Aussehens der Gewebe, des Verhaltens der Gefässe (letzteres hatte ich schon vorher bei einer grossen Zahl von Augen studiert), ferner infolge des Verlaufes und des Teilungsmodus der Nerven am Limbus die wirkliche

¹⁾ Attias, Über Altersveränderungen des menschlichen Auges. v. Graefe's Arch. f. Ophth. Bd. LXXXI, 3.

Grenze der Hornhaut feststellen konnte. Ich habe mit grosser Sorgfalt die Zahl der in die Hornhaut eindringenden Nerven auf den besten Präparaten total gefärbter Corneae (siehe Methode S. 212) gezählt, auf denen auch die feinsten Teilungen ganz ausserordentlich deutlich zu sehen waren, und konnte feststellen, dass die Zahl der grossen und kleinen Nerven von 65—70 variiert.

Die Zahl der Hornhautstämme, welche etwas tiefer liegen, beträgt nach meinen Untersuchungen 30, die Zahl der schwächeren und kürzeren Bündelchen ungefähr 35.

Die Topographie der Nerven in der Hornhaut selbst.

In den Abhandlungen über Anatomie und Augenheilkunde findet man im allgemeinen folgende Beschreibung der Topographie der Hornhautnerven: Die an der hinteren Oberfläche in die Hornhaut eingedrungenen Nervenstämme verlaufen radial zum Zentrum der Cornea. Nach einem kurzen intracornealen Verlauf beginnen sie sich stets dichotomisch zu teilen und untereinander zu anastomosieren. Hierbei bilden sie den fundamentalen oder Hauptplexus, von dem mehr oder weniger geschlängelte Nervenäste ausgehen und fast senkrecht gegen die Bowmansche Membran verlaufen. Nach der Durchbohrung der Bowmanschen Membran bilden diese durchbohrenden Nerven unter dem Hornhautepithel einen Plexus: den subepithelialen Plexus. Von diesem Plexus gehen Fäserchen aus, die nach vielfacher Teilung und reichlicher Anastomosenbildung untereinander (intraepithelialer Plexus) in den oberflächlichsten Schichten des Hornhautepithels endigen.

Viele Autoren reden noch von einem andern Plexus, der sich unter der Bowmanschen Membran bilden soll, den sie „Terminalplexus, subbasales oder Nervenendnetz“ nennen.

Ausser den oben erwähnten tiefen Nervenstämmen, von denen einige Autoren beim Menschen 60 zählen, eine Zahl, die wie gesagt die tatsächlichen Verhältnisse um das Doppelte übertrifft, werden manchmal superfizielle Nerven erwähnt, die von der Conjunctiva ausgehen sollen.

Ich will hier nicht wiederholen, was die Autoren, die sich mit dieser Frage speziell beschäftigten, über die Topographie der Hornhautnerven berichten. Ich glaube, dass meine Darstellung an Klarheit gewinnt, und der Unterschied der Auffassung der letzteren und der meinigen besser zutage tritt, wenn ich bei Gelegenheit die Ansicht anderer Autoren citiere.

Um festzustellen, in welcher Höhe die Nerven der umgebenden Gewebe in die Cornea eindringen, ist das Studium von Serienschritten des Limbus unerlässlich. Diese Schnitte müssen senkrecht zur Hornhautfläche und dabei tangential zum Limbus geführt werden. Die Durchmusterung in toto gefärbter Stücke kann (bei Benutzung der Mikrometermassschraube) besonders für das Studium der feinen Nervenbündel nützlich sein, da diese letzteren auf senkrecht zur Hornhautfläche geführten Schnitten schwer zu erkennen sind. Die zur Hornhautoberfläche parallelen Schnitte (die Flachschnitte) haben hierfür ebenfalls keine Bedeutung, während sie, wie wir weiter unten sehen werden, für das Studium der Histologie der Hornhautnerven an erster Stelle zu benutzen sind.

Dogiel¹⁾ sagt, dass von allen in die Hornhaut eintretenden Nervenstämmen 20—30, und zwar die grösseren, näher zur hinteren Oberfläche der Hornhaut hingehen.

Mit Dogiel stimmen fast alle Autoren, die sich vor oder nach ihm mit den Hornhautnerven beschäftigt haben und ihre Untersuchungen hauptsächlich an Tieraugen vornahmen, überein.

Ranvier²⁾ führte Tangentialschnitte zum Limbus der Hornhaut in der Nähe des Hornhautrandes aus, was viele andere Autoren nicht getan zu haben scheinen. Auf Grund seiner hauptsächlich an Kaninchenaugen angestellten Untersuchungen versichert er, dass bei diesen Tieren alle Nervenstämmen innerhalb der vorderen Hälfte der Hornhautdicke eindringen. Einen Beweis hiefür gibt auch folgendes Experiment: Wenn man am Corneallimbus mit einem Messer ganz um die Cornea herum bis zur mittleren Schicht der Hornhaut einschneidet, wird bei Kaninchen die Hornhaut unempfindlich.

Obgleich ich mir vorgenommen habe, möglichst wenig von den Hornhautnerven der Tiere zu sprechen, so möchte ich doch diese Angaben des französischen Histologen hervorheben, um damit zu zeigen, dass nicht einmal über den Eintrittspunkt der Nerven in die Cornea bei dem Kaninchen, einem Tier, das gerade bezüglich des Verhaltens der Hornhautnerven viel untersucht wurde, die Ansichten der Forscher übereinstimmen.

Ich kann die Ansicht Dogiels³⁾, dass die grösseren Nerven in die hintere Schicht der Hornhaut eintreten, nicht teilen, da bei den Menschen entweder keine oder nur wenige Nerven in das hintere

¹⁾ Loc. cit.

²⁾ Ranvier. Leçons sur la cornée faite au Collège de France. Paris 1881.

³⁾ Loc. cit.

Viertel der Hornhaut eindringen. In diesen Fällen handelte es sich fast immer um Nervenbündel, die vom Ciliarnerven abstammen, welche die Sklera erst unmittelbar am äusseren Sclero-corneal-Limbus durchbohren.

Beim Menschen dringen also nach meinen Untersuchungen die meisten Nervenstämmen in das mittlere Drittel, besonders in die vorderen Lagen des mittleren Drittels der Hornhaut ein (siehe Fig. 6, Taf. VII). Diese Bündel sind grösstenteils dick. Die feinen Bündel am Hornhautrand finden sich in um so grösserer Zahl, je mehr man sich den oberflächlichen Lagen nähert.

Schon am Limbus erkennt man, wie gesagt, dass die hinteren Hornhautschichten keine oder äusserst wenig Nerven enthalten. Betrachtet man nun einen antero-posterioren Schnitt, einwärts vom Limbus, der die Bowmansche Membran an ihrem Endigungspunkte trifft, so erkennt man, dass an dieser Stelle keine Nervenbündel mehr in den hinteren Schichten der menschlichen Hornhaut vorkommen. Fast alle Nervenstämmen liegen hier sogar schon im Bereich des vorderen Drittels. Da nun die Nerven, wie wir sehen werden, auf ihrem Verlauf zum Hornhautzentrum immer weiter nach der Oberfläche vordringen, so ist es klar, dass bei zentralem Vorgehen die vorderen Schichten immer reicher an Nerven werden, die darunter liegenden Schichten aber um so ärmer.

Darüber sind sich nun alle Forscher einig, dass die hinteren Schichten der Cornea an ihrer Peripherie arm an Nerven sind, ihre Mehrzahl hält auch die tiefen zentralen Schichten der Cornea für äusserst nervenarm oder geradezu für nervenlos. Kölliker scheint jedoch tatsächlich beobachtet zu haben, dass die tiefen Schichten der Cornea wenigstens beim Kaninchen zahlreiche Nervenfasern enthalten, die von den Hornhautstämmen entspringen und seiner Ansicht nach als feine Fasern entgegen der Regel nach der hinteren und konkaven Oberfläche der Hornhaut vordringen.

Diese nach Kölliker geradlinig verlaufenden Fasern befinden sich wenig vor oder direkt dicht an der Descemetschen Membran, biegen in ihrer Ebene im rechten Winkel ab und kreuzen sich oft rechtwinklig mit den benachbarten Nervenfäserchen. Diese feinen Fasern sollen nach Köllikers Beobachtungen am Kaninchen untereinander anastomosieren und einen feinen Plexus bilden. In den tiefen Schichten der Hornhaut sollen diese Nerven mit freien Endigungen auslaufen.

Welche Aufgabe diese Nerven, die also gar keine Verbindung

mit den superfizialen Nerven besitzen, zukommt, ist nicht klar. Sollten sie auch bei andern Tieren aufgefunden werden, was bis jetzt nicht der Fall gewesen, so könnte man sie immerhin nach der Meinung einiger Autoren als regulatorische Apparate des Augapfeltonus auffassen.

Ich untersuchte mehrere ganz frische menschliche Bulbi, um auch beim Menschen diese tiefen Fäserchen zu entdecken; konnte aber nie Nervenäste antreffen, die auf ihrem Verlauf zum Corneazentrum zur hinteren Hornhautoberfläche vordringen. Ich bin daher der Ansicht, dass die mittleren Partien der tiefen Hornhautschichten des Menschen ganz nervenfrei sind. Ich rede gar nicht von Nerven, die die Descemetsche Membran durchbohren oder in dem die hintere Oberfläche der Hornhaut auskleidenden Endothel endigen, da solche nach meiner Ansicht überhaupt nicht anzutreffen sind.

Wie gesagt, dringt der grössere Teil der dicken Nervenstämmen in das mittlere Drittel der Cornea ein, die schwächeren Bündel weiter oberflächlich. Die weniger dicken Stämme, die in das vordere Drittel der Cornea eindringen, sind die, welche schon in der Sklera einen steil ansteigenden Verlauf zeigen. Da nun an der Bildung des später zu beschreibenden von den feinen oberflächlichen Nerven herrührenden Plexus auch Äste der grösseren tiefen Nerven teilnehmen, so will ich bei der Darstellung zuerst dem intracornealen Verlauf dieser letzteren folgen.

Die Hornhautnervenstämmen ziehen im ersten Teile ihres intracornealen Verlaufes, bevor sie grössere Teilungen erleiden, radial und geradlinig zum Zentrum der Hornhaut. Von dieser Regel gibt es aber viele Ausnahmen. Vor allen Dingen sind hier die Nerven zu erwähnen, die von einem dicken skleralen Bündel entspringen, das sich unmittelbar vor dem Erreichen des Limbus dichotomisch teilt. In diesem Fall wenden sich die beiden bei der Teilung entstehenden Nerven dem Zentrum der Hornhaut zu. Sie verlaufen jedoch in ihrem ersten Abschnitt nicht geradlinig, sondern gekrümmt und zwar so, dass ihre Konkavitäten gegeneinander gewendet sind.

Es gibt auch Nervenstämmen, die, anstatt nach ihrem Eintritt in die Hornhaut nach dem Zentrum der letzteren zu ziehen, am Hornhautrand parallel zum Limbus entlang verlaufen. Diese Nerven sind schon vor längerer Zeit von einigen Autoren beschrieben worden. Diese Autoren nahmen an, dass die Nerven nach einem mehr

oder minder langen Verlauf parallel zum Limbus die Hornhaut verlassen.

Hoyer¹⁾ dagegen war der Ansicht, dass beim Zusammentreffen mit einem andern Nervenstamm sie sich mit diesem vereinigen, ihren anormalen Verlauf aufgeben und zum Zentrum der Hornhaut verlaufen.

Parallel zum Limbus verlaufende Nervenstämmе konnte ich häufig beobachten. Sie sind aber nur relativ selten vorhanden und scheinen in dem vertikalen Meridian der Hornhaut häufiger vorzukommen, als im horizontalen.

Ich sah niemals diese dicken Nerven die Hornhaut verlassen. Dagegen konnte ich wiederholt feststellen, dass sie nach einem mehr oder minder langen Verlauf umbiegen, um gegen das Zentrum der Hornhaut zu verlaufen, oder dass sie sich, wie es Hoyer beschreibt, mit einem andern zum Hornhautzentrum ziehenden Nerven vereinigen und diesen so verstärken.

Nervenstämmе, d. h. dicke Bündel, verlassen also die Hornhaut nach ihrem Eintritt in dieselbe nie. Dies kann aber bei vereinzelt Fasern, oder bei Ästchen, die von einem Hauptstamm entspringen, sehr wohl der Fall sein. Beim Verlassen der Cornea können diese Bündelchen zwei Wege einschlagen. Der erstere besteht darin, dass die Bündelchen nach dem Verlassen ihres Mutterstammes einen einfachen Bogen bilden, um ohne weiteres, den Limbus durchziehend, wieder in die Sklera zu verlaufen; der zweite Weg ist interessanter und zwar deshalb, weil die Nervenfasern die Hornhaut nicht direkt verlässt, sondern auf eine kurze Strecke neben dem Limbus verläuft und dann beim Zusammentreffen mit einem andern Nervenstamm zwischen dessen Fasern eindringt, um darauf zentrifugal von der Hornhaut weg zu verlaufen.

Die Nervenstämmе der Cornea können schon vor ihrer ersten Teilung andere einzelne Seitenästchen entsenden. Diese können einmal isoliert gegen das Zentrum der Cornea hin verlaufen oder, in der Nähe des Limbus gegen einen benachbarten Nervenstamm hin, sich mit dessen Fasern vereinigen und einen zur Cornea zentripetalen Verlauf einschlagen.

Häufiger findet man Nervenfäserchen, die sich von den Nervenstämmen abspalten, um nachher an der Bildung des (später zu beschreibenden) oberflächlichen paramarginalen Hornhautplexus teilzunehmen.

¹⁾ Loc. cit.

Endlich konnte ich aus diesem ersten Anteil der cornealen Nervenstämmen noch eine andere Art isolierter Fasern entspringen sehen, die bisher vielleicht infolge der grossen Schwierigkeit, sie mit der Goldchloridmethode sichtbar zu machen, von niemand beschrieben worden sind.

Ich konnte sie nur in solchen menschlichen Hornhäuten auffinden, die ich noch lebensfrisch mit Ehrlich'schem Methylenblau (siehe Methode S. 210) behandelt hatte. In einem Fall jedoch, den ich nach derselben Methode behandelte, erhielt ich ein negatives Resultat wahrscheinlich deswegen, weil die Hornhaut nicht mehr so frisch war, wie die andere. Es ist daher wenig überraschend, dass Dogiel¹⁾, der, wie es scheint, als einziger vor mir menschliche Hornhäute mit Methylenblau gefärbt hat, die in Frage stehenden Nervenfäserchen nicht gesehen hat, da, wie er selbst angibt, er die Cornea 5—7 Stunden nach dem Tode untersuchte. (Trotzdem sind allem Anschein nach Dogiels Resultate ganz erstaunlich, besonders was einige histologische Feinheiten der Nervenendigungen in der Hornhaut selbst in der Nähe des Limbus betrifft.)

Einige 10 μ innerhalb vom Limbus entspringen also von mehreren Nervenstämmen eine oder zwei feine Fasern; diese besitzen einen stark geschlängelten Verlauf und ziehen weiter oberflächlich, ohne jedoch den paramarginalen oberflächlichen Plexus zu erreichen. Diese Nervenfilamente unterscheiden sich auch bei schwacher Vergrösserung von den sie umgebenden Nerven durch folgende Characteristica: Erstens teilen sie sich in kurzen Intervallen dichotomisch (man kann häufig bis zu 3 oder 4 Teilungen auf weniger als 1 mm Verlauf zählen), zweitens enthalten sie auf ihrer verhältnismässig kurzen Bahn 2—8 spindelförmige Anschwellungen; drittens anastomosieren sie in der Regel nicht mit den sie umgebenden Nerven; viertens endigen sie zugespitzt im eigentlichen Hornhautgewebe.

Obleich sich diese Nervenfäserchen wiederholt teilen, so behalten sie doch immer nahezu dasselbe Kaliber.

Wie wir also gesehen haben, geben die Nervenstämmen gleich nach ihrem Eindringen in die Cornea Nervenästchen ab. Eine eigentliche Teilung findet aber erst nach einem mehr oder minder langen Verlauf statt.

In der Regel findet man die erste Teilung in einem halben bis einem Millimeter, oder auch in einer grösseren Entfernung vom Limbus. Dies trifft besonders bei den geradlinig

¹⁾ Loc. cit.

und radial verlaufenden Nervenstämmen zu. Die erste Teilung kann jedoch auch mehr peripher stattfinden, und zwar bei den Nerven, die zuerst parallel zum Limbus verlaufen, oder bei denen, die schräg in die Cornea eindringend, die Radien der letzteren im Anfang ihres Verlaufes kreuzen. Diese Nervenstämmen jedoch, die sich schon ganz dicht hinter dem Limbus teilen, sind in der Minderheit.

In allen Büchern und in allen Spezialarbeiten über die Hornhautnerven findet man die Angabe, dass alle Nervenstämmen gleich nach ihrem Eintritt in die Cornea sich dichotomisch teilen. Das mag bei der Mehrzahl der Tiere zutreffen, beim Menschen liegen die Verhältnisse anders. Unter dichotomischer Teilung versteht man diejenige Teilung, z. B. eines Nervenstammes, bei der zwei gleich dicke Nervenäste entstehen. Schon H. Virchow¹⁾ hebt in seiner Abhandlung über die mikroskopische Anatomie der äusseren Augenmembranen hervor, dass es auch vorkommen kann, dass der eine der beiden Äste schwächer ist. Dasselbe gilt für den durch Auseinanderweichen der beiden Äste bei der ersten Teilung gebildeten Winkel, den man für einen spitzen Winkel hielt. Hierzu bemerkt H. Virchow (Virchow spricht von den menschlichen Cornealnerven), dass die beiden oben erwähnten Äste einen grösseren Winkel bis zu 90 Grad bilden können.

Obschon ich zugeben will, dass die Nervenstämmen nach ihrem Eintritt in die Hornhaut bei Tieren sich dichotomisch teilen, so kann ich doch versichern, dass bei Menschen die Nervenstämmen, die sich im eigentlichen Sinne des Wortes dichotomisch teilen, wobei sie zwei Äste erster Ordnung von gleicher Dicke abgeben, die einen spitzen Winkel einschliessen, die Minderheit bilden.

Beim Menschen ist gewöhnlich einer der beiden Äste dünner, manchmal nur halb so dünn wie der andere. Es ist bemerkenswert, dass der dünnere Ast erster Ordnung sich oft mehr als der grössere von der die Verlängerung des Hauptstammes darstellenden Linie entfernt. Ausserdem bildet der Verlauf des kleineren Astes einen Bogen, dessen Konkavität dem andern Ast zu gerichtet ist, während der grössere Ast erster Ordnung eine mehr geradlinige Bahn besitzen kann.

Eine interessante Eigenheit, die, wie es scheint, von den bisherigen Autoren nicht bemerkt worden ist, stellt die trichotomische Teilung der Hornhautstämmen nach ihrem Eintritt in die Cornea dar.

¹⁾ Loc. cit.

Man sieht ziemlich häufig, dass ein Hornhautstamm sich nach einem im allgemeinen nur kurzen Verlauf in der Hornhaut in drei Äste erster Ordnung teilt. Diese trichotomische Teilung des Nervenstammes trifft man durchschnittlich nur einmal in jeder Cornea an. Es gibt jedoch auch Hornhäute, bei denen dies zweimal und auch öfter geschieht. Bei diesen letzteren findet sich überhaupt eine grössere Tendenz zur trichotomischen Teilung auch bei den kleineren Ästen.

Gibt ein Nervenstamm anstatt zwei Äste erster Ordnung, wie dies die Regel ist, drei ab, und findet diese erste Teilung wenige 100 μ vom Limbus entfernt statt, so besitzen die drei Äste einen verschiedenen Verlauf. Der mittlere folgt der Verlängerung des Hauptstammes. Die beiden lateralen Zweige lösen sich so vom Hauptstamm los, dass sie mit dem mittleren einen, zwischen 70 und 90 Grad schwankenden Winkel bilden. Die beiden lateralen Zweige biegen nach einem mehr oder minder langen Verlauf allmählich um und ziehen zum Zentrum der Cornea. Sie verhalten sich darin wie der Mutterast und wie die in Zweizahl von einem Hauptnervenstamm entspringenden Äste.

Ich habe jedoch auch manchmal gesehen, dass einer von diesen lateralen Ästen langsam aufwärts steigend zur Oberfläche der Hornhaut verläuft und sich an der Bildung des oberflächlichen paramarginalen Hornhautplexus beteiligt. Je weiter entfernt vom Limbus die trichotomische Teilung der Hornhautstämme stattfindet, desto geringer ist die Grösse der Winkel, den die drei Äste untereinander bilden.

Bei den Hornhautnervenstämmen können sowohl bei den ersten als auch bei den folgenden Teilungen sich zwei grössere und ein kleinerer Ast (siehe Taf. VII, Fig. 4 e) von einem gegebenen Punkte loslösen. Dieser kleinere vereinigt sich dann nach einem kurzen Verlauf von neuem mit einem der beiden grösseren Äste, um sich nach einem Faseraustausch wieder zu trennen.

Im übrigen kann man sowohl an den Zweigen erster Ordnung als auch an den kleineren Zweigen beobachten, dass von einem Nervenast drei Nervenzweigchen in kurzer Entfernung voneinander entspringen, die nach einem kurzen Verlauf sich zu einem gemeinsamen Gebilde wieder verbinden (siehe Fig. 4 d, Taf. VII).

Ich habe bereits erwähnt, dass die Äste erster Ordnung, gleichgültig, ob sie zu zweit oder zu dritt entspringen, nach ihrer Entfernung von der Verlängerungslinie des Hauptstammes nach dem Zentrum der Cornea hin verlaufen. Da die Nervenstämme ungefähr in gleicher Entfernung voneinander liegen, so geschieht es nur selten, dass sich die Äste erster Ordnung eines Nerven mit denen

eines benachbarten, besonders nicht mit einem in derselben Ebene liegenden, kreuzen.

Kurz nach der ersten Teilung löst sich manchmal ein feines Nervenzweigchen von den Ästen erster Ordnung los, um zentralwärts und oberflächlich zur Bowmanschen Membran zu verlaufen. Diese Nervenfädchen verlaufen geschlängelt, teilen sich wenig oder niemals und dringen weiter peripher in die Bowmansche Membran ein, als die feinen Verästelungen der Zweige zweiter, dritter, vierter usw. Ordnung des Stammes, zu dem sie gehören.

So kommt es, dass die dicken Stämme einmal mit den Fasern, die sie vor ihrer ersten Teilung abgeben (welche letztere in parts sich an der Bildung des oberflächlichen paramarginalen Plexus beteiligen), ferner mit den Fäserchen, die sich in der Nähe der Hornhautperipherie von den Zweigen erster Ordnung trennen, nach Durchbohrung der Bowmanschen Membran periphere Bezirke des Hornhautepithels innervieren.

Hieraus geht also hervor, dass die tiefen Nervenstämme beim Menschen an der Innervation der peripheren Hornhaut teilnehmen, obgleich sie, wie wir weiter unten sehen werden, hauptsächlich die zentralen Teile des Hornhautepithels versorgen.

Dies stimmt nicht mit den Angaben derjenigen Autoren überein, die bisher die Innervation der Hornhaut beschrieben haben. So liest man in vielen Abhandlungen, dass die Innervation der Hornhautperipherie ausschliesslich von den Nerven, die mehr oberflächlich in die Hornhaut eindringen, besorgt wird, während die zentralen Teile des Hornhautepithels von den tiefen Nerven innerviert werden sollen. Andere Autoren bemerken mit Recht, dass der etwas ausserhalb vom Pupillarfeld der Cornea gelegene Epithelbezirk, sowohl von den tiefen, als auch von den oberflächlichen Nerven versorgt werde.

Wir haben schon erwähnt, dass es Skleralnerven gibt, die viel oberflächlicher verlaufen, als die andern, bevor sie in die Hornhaut eindringen. Diese Nerven, die sich schon auf den ersten Blick durch ihre Dicke von den oberflächlichen Bündelchen unterscheiden, können nach ihrem Eindringen in die vorderen Teile der Cornea mit einigen Ästen das Zentrum der durchsichtigen Membran erreichen und das Epithel derselben im Bereich der Pupillarregion innervieren. So können also auch Nerven, welche in der Nähe der Oberfläche der Hornhaut eindringen, die zentralen Teile der Hornhaut innervieren.

Was die Anastomosen zwischen Ästen erster Ordnung eines Nerven mit solchen eines benachbarten Stammes anbetrifft, so sind sie beim Menschen im Gegensatz zu den Tieren selten: die dicken Nerven stehen wohl manchmal miteinander in Verbindung, aber in der Regel nur vermittelt einzelner Fäserchen.

Die Äste erster Ordnung teilen sich ihrerseits in ihrem zentralen Verlauf und geben meistens zwei Äste von häufig verschiedenem Durchmesser ab. Es können auch trichotomische Teilungen stattfinden; ich muss jedoch hier bemerken, dass die drei Äste zweiter Ordnung, die bei dieser Teilung entstehen, einen kleineren Winkel zueinander bilden, wie es die drei aus einem Hauptstamm entspringenden Äste erster Ordnung tun.

Je mehr sich die Nerven dem Zentrum der Hornhaut nähern, desto höher steigen die Äste auf, und um so häufiger wiederholen sich die Teilungen.

Bei dem Aufstieg der Nerven von den tieferen peripheren Schichten der Cornea zu den zentralen oberflächlichen habe ich einen längeren Verlauf zwischen zwei Lamellen, also ein stufenförmiges Emporsteigen nicht auffinden können; der Aufstieg ist vielmehr ein gleichmässiger.

Nach der zweiten Teilung können einige Anastomosen zwischen kleineren Nervenästen und Zweigchen stattfinden, die sich von andern Nervenästen abgezweigt haben.

Die Äste höherer Ordnung eines cornealen Nervenstammes sind manchmal durch feine Fädchen schleifenförmig miteinander verbunden (siehe Fig. 4 *a*, Taf. VII), oder sie können durch viereckige Bildungen in Beziehung treten, wie man dies in Fig. 4 *b*, Taf. VII sieht.

Bei den kleineren Nervenstämmen, die gewöhnlich auch die oberflächlicheren sind, können, wenn auch nicht häufig, Anastomosen zwischen Zweigen niederer Ordnung auftreten. Es ist jedoch zu bemerken, dass diese Äste der kleineren Nervenstämme keine Tendenz dazu haben, mit Ästen aus grösseren Stämmen in Verbindung zu treten. Interessante Bildungen entstehen an dem Vereinigungspunkt zweier kleinerer Nervenstämme, wie dies die Fig. 4 *d*, Taf. VII besser als irgendeine Beschreibung erläutert.

Eine vollständige Verbindung aller Hornhautnerven untereinander, so dass dadurch das zu stande kommt, was die Autoren den „Fundamental“- oder den „Basalplexus“ nennen, findet beim Menschen nicht statt. Dagegen scheint dieser Plexus beim Kaninchen ausserordentlich regelmässig aufzutreten.

Man sieht also, dass beim Menschen nicht die Tendenz der Cornealnerven zur Plexusbildung besteht, wie bei Tieren. Noch weniger kann man in der menschlichen Hornhaut in jeder Schicht einen Nervenstamm finden, wie dies von einigen Autoren behauptet wird. Verbindungen finden allerdings statt, sie sind aber sehr fein; zweifellos besitzen sie eine grosse, physiologische Bedeutung und eine grosse Bedeutung für die Pathologie der Hornhautnerven; weniger gross ist jedoch ihre Wichtigkeit für die gröbere Topographie der Hornhautnerven.

In bezug auf die Topographie der menschlichen Hornhautnerven kann man sagen, dass kein Nervenstamm an seinem Verlauf zu den oberflächlichen Schichten von dem Verlauf der andern Nerven beeinflusst wird, da sich jeder meistens im wesentlichen so verhält, als ob er allein in der Hornhaut vorhanden wäre.

Nicht bei allen Individuen ist die Topographie der Hornhautnerven dieselbe. Wenn sich die Hornhautnerven beim Menschen auch in der Regel so verhalten, wie ich es angebe, so kann man doch Fälle finden, bei denen die Verbindungen zahlreicher sind und selbst zwischen Ästen niederer Ordnung desselben grossen Stammes stattfinden. Dies scheint bei den Hornhäuten der Fall zu sein, bei denen die trichotomischen Teilungen der Stämme und der Nervenäste häufiger sind.

Während ihres Verlaufes entsenden die Nervenäste feine Zweige, die allmählich nach den oberen zentralen Schichten unter dichotomischer Teilung hinziehen. Einige dieser Zweige verlaufen direkt zur Bowmanschen Membran, durchbohren sie und dringen in das Epithel ein. Andere, weniger zahlreiche, anastomosieren fast unmittelbar unterhalb der Bowmanschen Membran miteinander und bilden einen Plexus, der dem sogenannten Terminalplexus (Endnetz, Schlussnetz) der Tiere entspricht. Er ist jedoch weniger ausgebreitet und hat nicht die Wichtigkeit, die man ihm bei den Tieren zuschreibt. Wenn bei den Tieren nur von letzterem Plexus die sogenannten durchbohenden Fasern ausgehen, so ist dies beim Menschen nicht der Fall. Beim Menschen entstammen die meisten der die Bowmansche Membran durchbohenden Fasern den aus den wiederholten Teilungen der Nervenäste entstandenen Bündelchen. Diese letzteren terminalen Nervenbündel erreichen grösstenteils die Bowmansche Membran, ohne mit ihren Nachbarn in Verbindung getreten zu sein. Sie verlaufen also bis zum Hornhautepithel in der Regel selbständig, ohne mit irgendeinem Plexus oder Nervenetz Beziehungen einzugehen.

Aus dem Gesagten geht also der grosse Gegensatz dieser letzteren Nervenbündelchen im Hornhautparenchym zu denen der Tiere hervor, bei denen sie, wie ich in Anlehnung an die Beschreibung der Autoren gesagt habe, die Bowmansche Membran erst nach Beteiligung an der Bildung eines Plexus erreichen.

Von jenem Geflecht, das beim Menschen weniger hervortritt und das, wie gesagt, an einigen Stellen unmittelbar unterhalb der Bowmanschen Membran zu stande kommt, gehen auch beim Menschen feine Nervenfasерchen, allerdings nur in ganz geringer Zahl, zum Epithel. Ich muss hier betonen, dass ich auch auf den bestgelungenen Präparaten einige Fasерchen dieses Netzes ohne besondere Formationen unter der Bowmanschen Membran und mitten im Hornhautgewebe endigen sah.

Ich habe die Topographie der Hornhautstämme und ihre Verästelungen bis zur Bowmanschen Membran beschrieben. Unmittelbar vor der Durchbohrung der letzteren teilen sich die letzten Verästelungen grösstenteils noch einmal dichotomisch.

Die die Bowmansche Membran durchbohrenden Nerven durchlaufen diese von hinten nach vorn, wobei sie entweder einen schrägen oder einen zu der Oberfläche der Membran direkt senkrechten Verlauf innehalten. Der letztere Fall tritt meistens dann ein, wenn sich der Nerv, bevor er die hintere Oberfläche der Bowmanschen Membran erreicht, in zwei bis drei kleinere Fasерchen teilt. Ferner ist dies stets bei den vereinzelt Fasern der Fall, die von dem unter der Bowmanschen Membran ziehenden Geflecht ausgehen.

Der schräge Durchtritt findet sich dagegen dann, wenn die Nervenfasерchen fast parallel zur Bowmanschen Membran unter dieser hin verlaufen, bevor sie sich teilen. Manchmal kommt es jedoch auch vor, dass diese letzteren Fasерchen, nachdem sie im rechten Winkel umbogen sind, die Membran senkrecht durchdringen.

Wenn die Verteilung der Hornhautnerven bei den Menschen im Prinzip auch überall die gleiche ist, so findet man doch häufig individuelle Schwankungen. So habe ich schon erwähnt, dass in manchen Hornhäuten die trichotomischen Teilungen sehr häufig sind, während sie in den meisten Hornhäuten nur selten getroffen werden. So gibt es auch tiefe Nervenstämme, die, obgleich sie auf ihrem peripher gerichteten Verlauf feine Fasern abgeben, sich nicht vor dem Erreichen des zentralen Teiles der Hornhaut teilen. Diese Stämme besitzen einen gewundenen Verlauf, liegen tiefer als sämtliche andere

Nervenstämme und finden sich stets nur in geringer Zahl. Es gibt jedoch auch Hornhäute, in denen diese sich selten teilenden Stämme zahlreicher sind, wie z. B. bei dem in Fig. 5, Taf. VII wiedergegebenen Falle.

Dass es sich nicht um unvollkommene Färbung der Nerven handelt, wie man zuerst vermuten könnte, zeigt der regelmässige Verlauf des Stammes. Wir wissen übrigens, dass die aus einem Nervenstamm entspringenden Äste durchaus nicht die regelmässige Verlängerung des Hauptstammes sind. Nähme man von einem Hornhautnervenstamm einige Zweige weg, so dass nur eine Anzahl von Ästen übrig bliebe, die den Nervenstamm ununterbrochen nach den zentralen Teilen zu verlängern, so würde man sehen, dass das Aussehen des Hauptnerven nicht gleichmässig gerade oder gewellt ist, sondern eher im Zickzack verläuft.

Die Existenz solcher Stämme oder Verästelungen in der extrapupillaren Hornhautregion lässt sich also nicht bestreiten.

Auf einigen menschlichen Hornhäuten konnte ich sehen, wie feine, von einem Skleralnerven abstammende Nervenbündel die Hornhaut durchbohren und sich ohne Teilung oder Abgabe von Kollateralen mit einem Nervenstamm oder mit einem Ast (gewöhnlich erster Ordnung) eines Nervenstammes vereinigen. Obgleich diese Vereinigungen nicht häufig sind, so sind sie doch von einer nicht zu unterschätzenden anatomischen und physiologischen Bedeutung.

Die in den oberflächlichen Schichten des Limbus in die Hornhaut eindringenden Nervenfäserchen kommen, wie erwähnt, aus der Subconjunctiva und der Episklera. Nicht selten kommt es jedoch vor, dass sich zwischen diesen oberflächlichen Nerven ein ziemlich grosser Nervenstamm befindet. Dieser letztere stammt in diesem Fall nicht von dem Episkleralnetz oder den subconjunctivalen Maschen, sondern von einem Skleralnerven ab, der, wie schon gesagt, anstatt wie die anderen Nerven in die mittleren Schichten der Cornea einzutreten, mit stark ansteigendem Verlauf zu den oberen Schichten der Sklera gezogen ist, um dann allmählich steigend zum Hornhautlimbus zu gehen. Diese oberflächlichen Stämme verhalten sich im Übrigen ganz wie die tiefgelegenen. Sie unterscheiden sich von diesen nur darin, dass von ihnen häufiger als bei den tief gelegenen in den peripheren Teilen der Hornhaut Nervenfasern ausgehen, die für den oberflächlichen paramarginalen Plexus der Hornhaut bestimmt sind.

Zu diesem **Plexus paramarginalis superficialis**, der die wichtigste periphere Bildung der oberflächlichen Nerven in der Hornhaut selbst darstellt, gelangen auch Zweige der grossen Skleralnerven, welche sich vor ihrem Eintritt in die Cornea trichotomisch teilen.

Dieser Plexus steht in unmittelbarer Verbindung mit dem episkleralen Nervennetz und den conjunctivalen Bildungen, so dass man ihn für eine Fortsetzung der oberflächlichen pericornealen Nerven halten könnte. Er bildet eine fast ununterbrochene, die zentralen Teile der Hornhaut einschliessende Kette, die sich im Durchschnitt vom eigentlichen Limbus bis $1\frac{1}{2}$ mm zentralwärts erstreckt.

Abgesehen von den oben erwähnten oberflächlichen Nervenstämmen existieren noch feine weiter zentralwärts in die Hornhaut vordringende Fasern, die fast bis zum Rande des pupillaren Hornhautfeldes reichen. Diese letzteren Fasern durchbohren jedoch die Bowmansche Membran auf ihrem Wege zum Cornealzentrum nicht, sondern bilden meistens eine Schlinge und kehren um, um sich an der Bildung des superfizialen, paramarginalen Plexus zu beteiligen.

Wenn ich nicht irre, ist dies der Plexus, den Hoyer¹⁾ subbasales Geflecht nannte. In diesem Geflecht unterschied Hoyer zuerst zwei Teile. Einen peripheren unmittelbar unterhalb des Limbus conjunctivae gelegenen, und einen andern zentralen direkt unter der Basalmembran gelegenen. Dieser letztere Teil soll zwei deutliche Schichten erkennen lassen, eine oberflächlichere aus ganz feinen Fasern und eine tiefere, aus dickeren Fasern bestehende.

Nach der Beschreibung von Hoyer stammt die periphere Partie, also die unmittelbar unter dem Limbus der Conjunctiva befindliche, von den Conjunctivalnerven ab. Der zentrale Teil dagegen wird unter der Bowmanschen Membran nach Hoyer von den Nervenfasern gebildet, die von den durchbohrenden Nervenstämmen und von den Knotenpunkten des Hauptplexus abstammen. Hoyer gibt selbst an, dass einige dem subbasalen Plexus angehörige Fasern mit freien Endigungen auslaufen.

H. Virchow²⁾ bemerkt mit Recht, dass es ausserordentlich schwierig ist, auf dem Gebiete der Hornhautverven Bezeichnungen zu finden. In der Tat scheint mir auch die Bezeichnung subbasaler Plexus für die peripheren Nervenbildungen der Cornea eine wenig glückliche zu sein, da diese sich erstens in der Tiefe von der Basalmembran entfernen und sich zweitens ausserhalb des Gebietes der Bowman-

¹⁾ Loc. cit.

²⁾ Loc. cit.

schen Membran im eigentlichen Hornhautparenchym befinden. Daher glaube ich mit dem Ausdruck „paramarginaler oberflächlicher Hornhautplexus“ die für diese interessanten Nervenbildungen der Cornea propria passendste Bezeichnung gewählt zu haben.

Ich verstehe darunter ein Nervengeflecht, das nach aussen ohne scharfe Grenze in den oberflächlichen circum-cornealen Anteil der Hornhautnerven übergeht, nach innen sich im allgemeinen bis 1 mm über das Gebiet der Bowmanschen Membran erstreckt.

Eine periphere Partie von einer zentralen zu unterscheiden, geht nicht an, da zwischen beiden ein ununterbrochener Übergang besteht. Vor allen Dingen möchte ich aber in betreff des Ursprungs der Nerven hervorheben, dass dieser durchaus nicht für die einzelnen Nervenbündel ein verschiedener ist, dass also die peripheren Anteile des Plexus nicht ausschliesslich von den subconjunctivalen und die zentralen nicht ausschliesslich von den tieferen Cornealnerven abstammen, sondern dass sowohl die einen wie die andern zu ungefähr gleichen Teilen von den subconjunctivalen, den episkleralen und den eigentlichen Hornhautnerven abstammen. Ich habe bereits mitgeteilt, dass die Nervenstämme bald nach ihrem Eintritt in die Cornea sich zwar nicht teilen, wohl aber feine Nervenfasern abgeben, die durch die peripheren Teile der Hornhaut verlaufend, zum Teil an der Bildung des oberflächlichen paramarginalen Plexus teilnehmen.

Bedenkt man nun, dass die cornealen Nervenstämme nach mehr als $\frac{1}{2}$ mm langem Verlauf innerhalb der Hornhaut noch ausserhalb des von der Bowmanschen Membran ausgekleideten Teiles der Hornhaut liegen, und bedenkt man ferner, dass von den grossen Nervenstämmen nach kurzem intracornealen Verlauf Nervenfasern zu den in Rede stehenden Plexus abgehen, so ist es begreiflich, dass auch der am meisten peripher gelegene Teil des oberflächlichen paramarginalen Hornhautplexus eine ziemliche Menge Fasern enthält, die von den tiefen Nerven abstammen und nur dann mit der Episklera und der Sklera entspringenden Fasern in Verbindung stehen, wenn sie sich an den Anastomosen des oberflächlichen paramarginalen Plexus selbst beteiligen¹⁾.

¹⁾ In diesem Falle stellen diese Anastomosen ebenso wie in den andern Teilen der Cornea, der Sklera und den über der letzteren befindlichen Geweben nichts anderes dar, als den Übergang einer Faser eines Nervenbündels in ein anderes, ohne dass diese jedoch mit einer Faser des neuen Nervenbündels in direkte Berührung tritt oder sich mit ihr im eigentlichen Sinne des Wortes vereinigt. Ein Nervenimpuls, der sie durchläuft, durchläuft also immer nur diese

Es ist eine Tatsache, dass der paramarginale superfizielle Plexus nach dem Zentrum zu immer mehr in die Tiefe zu dringen pflegt. In einen oberflächlichen und einen tiefen Teil kann man jedoch den dem Zentrum der Hornhaut am nächsten gelegenen Anteil des Plexus nicht trennen, da, wie erwähnt, ein allmählicher Übergang der den unmittelbar unter der Bowmanschen Membran gelegenen Nerven angehörigen Bündelchen zu den tieferen Schichten besteht.

In der Regel verlaufen die Bündelchen des Plexus marginalis superficialis im Bogen oder gewellt, teilen sich dichotomisch und verlaufen manchmal zu einem entfernter gelegenen Nerven, um sich mit ihm zu vereinigen. Ziemlich regelmässige Schlingenbildungen sind häufig. Von dem Höhepunkt der Schlinge geht ein sich bald dichotomisch teilendes Nervenfäserchen aus, falls die Hauptachse der Schlinge parallel zum Hornhautrand gerichtet ist. Von diesen letzteren Nervenfasern wendet sich eine nach der Peripherie der Cornea und kehrt dann zurück, um sich von neuem an der Bildung des paramarginalen Nervennetzes zu beteiligen. Ein anderes in weniger starkem Bogen verlaufendes Nervenästchen zieht nach oben und endigt nach Durchbohrung der Bowmanschen Membran in dem Hornhautepithel, oder es bleibt im Parenchym der Hornhaut unter der Bowmanschen Membran, wo es frei ausläuft. Vor ihrem Endpunkt nimmt diese Faser immer mehr an Dicke ab und zeigt auf gut gelungenen Präparaten weder auf ihrem Verlauf, noch in ihrem Endpunkt irgendeine Anschwellung.

Was die die Bowmansche Membran durchbohrenden Fasern anbeht, so werden wir weiter unten sehen, dass ihr Verhaltensmodus und ihre Art zu endigen von den Fasern abweicht, die durch die Bowmansche Membran mehr zentralwärts hindurchtreten und die von den tieferen Nerven abstammen.

Die grösseren Nervenbündelchen können nach vielen Teilungen

eine Faser, gleichgültig welchem Bündel sie angehört, und wird nicht auf eine benachbarte Faser übertragen, mit der die erste nur durch ihre Nachbarschaft in Beziehung steht. Im rein histologischen Abschnitt über die Hornhautnerven werden wir sehen, dass die Fasern der Reihe nach in mehreren Nervenbündeln hinziehen können, und doch immer isoliert und von den andern benachbarten Fasern leicht unterscheidbar verlaufen. Unter Anastomosen, oder Verbindungen, verstehe ich also in unserm Fall nicht eine dem Verhalten der Blutgefässe vergleichbare Erscheinung, bei denen das Blut aus einem Gefässast sich mit dem eines andern mischt, sondern nur die Verlaufsänderung einer Faser, ohne dass diese letztere hierbei die benachbarten Fasern beeinflusst oder von ihnen beeinflusst wird.

weit nach dem Zentrum vordringen; dann bilden sie aber eine Schleife, wenden sich rückwärts und gehen in die peripheren Nerven über. Dringen diese Schleifen in die am meisten zentral gelegenen Teile der Hornhaut vor, so verlaufen sie oft noch tiefer als die geradlinig verlaufenden Äste, die unmittelbar aus den wiederholten Teilungen der Hornhautstämme hervorgehen. Wie gesagt, dringt der oberflächliche paramarginale Plexus in den mehr zentral gelegenen Hornhautteilen etwas in die Tiefe, er hält sich jedoch im oberflächlichen oder vorderen Drittel der Cornea und liegt in seiner Hauptmasse über den grossen Nervenstämmen.

Die Histologie der Nerven in der Hornhaut selbst.

Wie oben erwähnt, treten in die Hornhaut markhaltige und marklose Nervenfasern ein. Nerven, die ausschliesslich aus markhaltigen Fasern bestehen, finden sich nur hier und da in der Hornhaut.

In vielen Abhandlungen steht, dass alle in die Hornhaut eindringenden Nerven markhaltig sind und ihre Markscheide nach ganz kurzem intracornealen Verlauf verlieren.

Hoyer¹⁾ und Dogiel²⁾ legen, wie es scheint, diesen Verhältnissen keine besondere Bedeutung bei.

Hoyer sagt hierüber Folgendes: „Die markhaltigen Fasern der zur Cornea tretenden Nerven setzen sich als solche noch eine kleine Strecke weiter in das Gewebe der letzteren fort (etwa bis zu 0,3—0,5 mm) und verlieren dann sämtlich ihr Mark, insbesondere findet man die markhaltigen Fasern in den stärkeren und tiefer verlaufenden Stellen, wo die Fasern alle gleichzeitig marklos werden; doch trifft man auch zahlreiche gemischte Nerven, insbesondere in den mittleren Schichten des Hornhautrandes, in welchen einzelne Fasern schon marklos aus der Sklera in die Cornea übertreten, während andere noch bis zur zweiten Teilung des Nerven ihre Markscheide konservieren.“

Dogiel sagt: „In die Cornea treten 60—80 Nervenstämmchen ein, von welchen einige (in der Zahl von 40—50) mehr zur vorderen Oberfläche, andere (in der Zahl von 20—30) mehr zur hinteren Oberfläche der Hornhaut hingehen. In den Bestand der ersten sowohl als auch der letzteren treten markhaltige und marklose Nervenfasern, wobei die ersteren in den vorderen Stämmen in einer grösseren Anzahl als in den hinteren getroffen werden.“

¹⁾ Hoyer, Über die Nerven der Hornhaut. Arch. f. mikrosk. Anat. Bd. IX. S. 220. 1873.

²⁾ Dogiel, Die Nerven der Cornea des Menschen. Anat. Anz. Bd. V. S. 483. 1890.

Nach Schwalbe¹⁾ endigt die Markscheide in der Hornhaut $\frac{1}{2}$ mm vom Limbus, nach Ebner²⁾ 2 mm vom Limbus (beim Menschen). Wolff³⁾ fand beim Frosch marklose Nervenfasern, die für einen längeren Teil ihres Verlaufes ihre Markscheide wieder gewinnen. Dasselbe stellte Ranvier⁴⁾ bei Kaninchen fest. — Was das Verhalten der Markscheide in der menschlichen Hornhaut anbetrifft, so geht nur der geringste Teil der Autoren auf diese Frage ein.

Zum Studium der Markscheiden der Hornhautnerven und der vorderen Nerven des Augapfels habe ich, ausser den mit Methylenblau gefärbten Präparaten⁵⁾, die allgemein üblichen Methoden gebraucht, wie Weigert-Pal (die, wie Fig. 4 zeigt, für die Darstellung einzeln verlaufende Fasern für unsere Zwecke sich am besten eignet), Osmiumsäure usw. Die weitaus besten Resultate gaben aber die technisch so einfachen Färbungen mit Sudan III. Diese Methode ist von allen die leichteste und sicherste. Für die Hornhaut ist sie vielleicht die einzige, die eine gute Markscheidenfärbung gibt und gleichzeitig die andern Teile des Nerven hervortreten lassen darf. Ausserdem kann man gleichzeitig mit oder nach der Behandlung mit Sudan irgendeine Kernfärbung vornehmen, z. B. mit Hämalaun oder Hämatoxylin, die beide eine gute Kontrastfärbung zu dem Orangerot der Markscheiden geben.

Folgende von mir am meisten geübte Methode gab mir die besten Resultate:

Nach vorheriger Fixation in 4—10%igem Formalin wusch ich die Hornhaut, an der ich 8—10 mm Pericornealgewebe gelassen hatte, einige Stunden in fliessendem Wasser. Dann tauchte ich das Stück in eine 70%ige fast gesättigte alkoholische Sudanlösung, nachdem ich sie vorher unter häufigem Umschütteln 10—15 Minuten in 60%igen Alkohol eingelegt hatte. Das ganze Stück blieb mindestens 12 Stunden in der Sudanlösung; es kann auch 24 Stunden und mehr darin liegen bleiben ohne Schaden zu nehmen, vorausgesetzt, dass die Lösung nicht gesättigt, sondern nur stark konzentriert ist. Selbstverständlich muss das die Sudanlösung enthaltende Gefäss gut schliessen, weil sonst der Alkohol verdampft, die Lösung dann übersättigt wird, wobei Niederschläge entstehen,

¹⁾ Schwalbe, cit. nach Virchow.

²⁾ Ebner, cit. nach Virchow.

³⁾ Wolff, W., Die Nerven der Cornea. Arch. f. mikrosk. Anat. Bd. XX. S. 373. 1881.

⁴⁾ Ranvier, loc. cit.

⁵⁾ Die Methylenblaufärbung ist für die Behandlung der Markscheiden nicht geeignet, obschon sie für andere Nervenfärbungen ein ausgezeichnetes Mittel ist. Für die Bestimmung der Länge der Markscheidensegmente kann man sich jedoch dieser Methode bedienen, da sich im allgemeinen die Enden der Markscheidensegmente stärker färben und manchmal mit dieser Färbung verdickt erscheinen.

die die Beobachtung stören. Nach der Sudanlösung kommt das Stück in eine reichliche Menge 60—65%igen Alkohol, worin man es einige Zeit unter häufigem Umschütteln lässt. Auf diese Weise färben sich in einer normal jugendlichen Hornhaut nur die Markscheiden und zwar intensiv¹⁾. Das übrige Hornhautgewebe bleibt ganz farblos. Man nimmt dann die Hornhaut aus dem Alkohol heraus und legt sie wenige Minuten in destilliertes Wasser. Dann kann man sie mit dem Gefriermikrotom schneiden.

Das Stück muss im destillierten Wasser erst etwas oben schwimmen und dann auf den Boden des Gefässes sinken. Man lasse die Hornhaut nicht viel länger im destillierten Wasser, weil sie sich erstens nicht mehr so gut mit dem Gefriermikrotom schneiden liesse und die Schnitte sich zweitens zu sehr bei den folgenden Operationen aufröhlen würden. Wenn das Stück jedoch noch eine minimale Menge Alkohol enthält, so strecken sich seine Schnitte beim Einbringen in das Wasser sofort aus und bleiben auch in Zukunft gestreckt. Die Gefrierschnitte bringt man in destilliertes Wasser und lässt sie 5 Minuten darin liegen. Darauf legt man sie in eine Lösung sauren Ehrlichschen Hämatoxylin in Wasser (vier Teile Wasser, ein Teil Hämatoxylin); hierin lässt man sie einige Minuten und prüft von Zeit zu Zeit durch das Mikroskop die Intensität der Färbung. Hierfür kann man keine genaue Zeitdauer angeben, da bekanntlich das Alter einer Hämatoxylinlösung von grossem Einfluss auf die Dauer der Färbung ist. In unserm Fall tut man besser daran, ja es ist eigentlich unumgänglich nötig, eine alte, wenn möglich sehr alte Ehrlichsche Hämatoxylinlösung zu verwenden. Ich bediente mich meistens einer vor Jahren bereiteten Lösung, mit der ich gute Resultate erhielt. Um für unsern Zweck brauchbar zu sein, muss die Lösung stark nach Campechebaumholz riechen und muss eine gut dunkelrote, nicht ins Blaue spielende Farbe haben. Bläuliche, nicht stark riechende Lösungen darf man nicht benutzen. Es ist gut, der Hauptlösung etwas Alaun zuzugeben. Man muss ferner darauf sehen, dass sie niemals mit gewöhnlichem Wasser in Berührung kommt. Sie muss bei der Lösung in destilliertem Wasser rot bleiben; wenn sie blau wird, so ist das Wasser entweder nicht destilliert oder vor zu langer Zeit destilliert, oder das Hämatoxylin unbrauchbar. Die oben beschriebene verdünnte Hämatoxylinlösung muss man sofort nach ihrer Herstellung benutzen.

Aus der wässrigen Ehrlichschen Hämatoxylinlösung bringt man die Schnitte in destilliertes Wasser, wo sie die in Hämatoxylin angenommene weinrote Färbung beibehalten. Wenn die Schnitte in destilliertem Wasser keinen Farbstoff mehr verlieren, so wäscht man sie zum ersten Mal in einer

¹⁾ In der senilen Hornhaut färbt das Sudan das Fett des Gerontoxon und verdeckt so die Nerven, besonders in dem peripheren Hornhautteil. Um also schöne Färbungen der Hornhautnerven zu bekommen, tut man gut, jugendliche Hornhäute auszuwählen. Die Hornhaut braucht hierfür nicht frisch zu sein, ausser wenn man grossen Wert auf histologische Feinheiten legt. In diesem Fall nimmt man lieber frische Hornhäute oder solche, die wenige Stunden nach dem Tode in der kalten Jahreszeit der Leiche entnommen wurden. Denn Sudan III färbt auch das postmortale Myelin, das besonders in der warmen Jahreszeit bald nach dem Tode gebildet wird.

grossen Menge Brunnenwasser. Hierauf werden sie allmählich bläulich und schliesslich blau. Richtig gefärbte Schnitte bedürfen überhaupt keiner Differenzierung. Sollten aber die Schnitte zu stark mit Hämatoxylin gefärbt sein, so tut man gut daran, sie in eine Lösung von $\frac{1}{4}$ cem Salzsäure in 100 cem 25^o/₁₀igen Alkohols zu legen. Im Brunnenwasser können die Schnitte mehrere Stunden bleiben; dann kann man sie in Glycerin einbetten. Ich wiederhole ausdrücklich, dass weder die Schnitte, noch die Stücke nach ihrer Färbung mit Sudan vor ihrer Behandlung mit Hämatoxylin mit gewöhnlichem Wasser zusammengebracht werden dürfen. Ich habe verschiedene andere Hämatoxylinlösungen (mit Chloral, Eisen, Delafield usw.) erprobt, ebenso Hämalaun. Ich erhielt aber mit diesen Farbstoffen niemals so schöne Präparate, wie mit dem sauren Ehrlichschen Hämatoxylin. Färbungen in toto mit Hämatoxylin sind zu unserm Zwecke ungeeignet.

Mit dieser Methode, die zwar etwas mehr wie einen Tag dauert, aber wenig Zeit in Anspruch nimmt, kann man mehrere Hornhäute auf einmal färben. Bei der Leichtigkeit, mit der sich Gefrierschnitte herstellen lassen (man spart so Material und die Zeit für die Entwässerungen, Einbettung und das Schneiden usw.), ist das Gefriermikrotom bei weitem das schnellste Mittel zur Herstellung von Präparaten der Hornhautnerven. Gewiss ist diese Methode mit Sudan und Hämatoxylin allein nicht ausreichend, um uns über die Nerven der Hornhaut und all die Fragen der feineren Struktur, des Achsencylinders und der Nervenendigungen Auskunft zu geben. Hierfür ist das Ehrlichsche Methylenblau das souveräne Mittel. Aber zum Studium der Topographie der menschlichen Nerven (beim Menschen erhielt ich die besten Resultate; bei den Tieren, Hund, Katze, Kaninchen usw. waren sie weniger gut), zum Studium der Scheide der Nerven, ihrer Kerne, besonders aber zum Studium der Markscheide kann ich dieses Verfahren sehr empfehlen.

Nach dieser Methode färben sich die von dem ersten Teil der Nervenstämme ausgehenden feinen, marklosen Ästchen nicht gut. Auch die oberflächlichen den paramarginalen Plexus bildenden Fasern kann man hiermit nicht gut zu Gesicht bekommen. Wohl aber kann man die aus den wiederholten Teilungen der Nerven hervorgehenden Äste alle bis unter die Bowman'sche Membran (siehe Fig. 4, Taf. VII) manchmal bis an das Epithel auf das beste verfolgen.

Die Fig. 2 c, Taf. VI, die eine naturgetreue Wiedergabe eines Präparates darstellt, zeigt, welche Bilder man mit einer einfachen Doppelfärbung von Ehrlichschem Hämatoxylin mit Sudan III erhält. Beabsichtigt man nicht die Markscheide zu untersuchen, so kann man doch die Schnitte unter Auslassung des Sudans nach der oben angegebenen Methode behandeln.

Die Stücke müssen in Formalin fixiert werden, da andere Fixierungsmittel allein oder mit Formalin gemischt nicht so gute Resultate geben und daher zu verwerfen sind. Bringt man die Stücke vor der Färbung in hochprozentigen Alkohol, so beeinträchtigt das das Resultat. Daher werden die Schnitte niemals eingebettet, sondern werden auch dann mit dem Gefriermikrotom geschnitten, wenn man die Nerven mit Ehrlichschem Hämatoxylin ohne Zuhilfenahme von Sudan III¹⁾ färben will.

¹⁾ Anstatt alkoholischer Lösung von Sudan III kann man alkoholische oder

Nachdem ich nun das von mir bei der Untersuchung der Markscheide der Hornhautnerven angewendete Verfahren auseinandergesetzt habe, will ich auf die Resultate meiner Untersuchungen eingehen.

Dogiel¹⁾, der die Hornhautnerven nach Methylenblaufärbung untersuchte, sagt, wie erwähnt, dass die der vorderen Fläche der Hornhaut am nächsten gelegenen Nerven, also die sich früher teilenden (vgl. S. 468 1. Abs.), eine grössere Anzahl markhaltiger Fasern enthielten.

Ich kann mich der Ansicht Dogiels nicht anschliessen, sondern komme auf Grund meiner Untersuchungen an Flachschnitten und Sagittalschnitten der menschlichen Hornhaut zu einem andern Ergebnis. Mit Ausnahme einiger, vor ihrem Eindringen in die Cornea etwas oberflächlicher wie die andern verlaufenden Nervenstämmen und einiger weniger anderer Nervenstämmchen, die von der Episklera kommen, sind die feinen in der Nähe der vorderen Oberfläche der Hornhaut eindringenden Nerven (die, welche sich vor den tiefen teilen) marklos; markhaltige Fasern enthalten nur in der Regel die grösseren Nerven, die wir als die Nervenstämmen bezeichnet haben. Jene tiefen Nervenstämmen, die sich erst nach einem langen Verlauf innerhalb der Cornea teilen, behalten für einen viel längeren Verlauf als die andern die Markscheide. Es kann also als Regel gelten, dass die Markscheide um so früher verloren geht, je früher die Nerven sich teilen.

Nerven, die nach der zweiten Teilung noch eine Markscheide besitzen, wie Hoyer behauptet, habe ich in der menschlichen Hornhaut nie angetroffen. Vielleicht könnte dies in den ausserordentlich seltenen Fällen vorkommen, in denen ein Nervenstamm nach längerem Verlauf neben dem Limbus unter wiederholter Teilung in die Hornhaut eindringt. Dieses Verhalten würde aber ganz ausserordentliche Seltenheiten darstellen, die ich wenigstens in sehr zahlreichen Hornhäuten nicht ein einziges Mal antreffen konnte.

In der Regel geht die Markscheide beim Menschen schon vor der ersten Teilung verloren, und die Äste erster Ordnung enthalten nur hier und da während einer kurzen Strecke ein oder zwei markhaltige Fasern.

Will man feststellen, in welcher Entfernung vom Limbus die Markscheide bei den Nerven aufhört, so muss man der Genauig-

acetonalkoholische Lösungen (mit oder ohne Natronlauge) von Fettponceau verwenden. Obgleich diese Lösungen die Markscheide intensiver färben, so haben sie in unserm Fall doch den Nachteil, bei der Doppelfärbung mit Hämatoxylin nicht so gute Resultate zu geben, wie Sudan III.

¹⁾ Loc. cit.

keit halber folgende Tatsachen berücksichtigen: Die Länge des intracornealen Anteiles der Nerven, deren Fasern markhaltig sind, entspricht oft nicht einmal annähernd der radialen Entfernung vom Limbus. Kann ich auch die Behauptung vertreten, dass in seltenen Fällen die Hornhautfasern selbst noch nach 3 mm intracornealen Verlaufes markhaltige Fasern besitzen können, so muss ich doch als Regel angeben, dass man beim Menschen nur in einer 1,5 mm breiten paramarginalen Hornhautregion markhaltige Nervenfasern antreffen kann. Weiter zentralwärts sind die Hornhautnerven gewöhnlich marklos.

Gewöhnlich werden die Nervenfasern schon wenige zehntel Millimeter vom Limbus in der Cornea blasser und fangen an, ihr Mark zu verlieren, so dass ein Nerv um so weniger markhaltige Fasern enthält, je weiter er zum Zentrum der Hornhaut vorgerückt ist.

Hoyer¹⁾ ist, wie oben bemerkt, der Ansicht, dass bei den tiefer verlaufenden Nerven die Fasern oft alle gleichzeitig marklos werden. Dieses Verhalten habe ich in der menschlichen Cornea nur in Ausnahmefällen beobachtet und zwar nur dann, wenn ein dicker Nerv 2—3 markhaltige Fasern enthielt. Ist die Zahl der markhaltigen Fasern grösser, so verlieren niemals alle Fasern ihre Markscheiden in derselben Höhe.

Sehen wir nun zu, wie sich die Markscheiden der Cornealnerven in den einzelnen Fasern verhalten, um dann auf die wechselseitigen Beziehungen zwischen den markhaltigen Fasern selbst einzugehen.

Durchschnittlich beträgt die Dicke der markhaltigen Fasern am Limbus und weiter zentripetal ungefähr 2μ . Häufig jedoch nimmt die Faser an Dicke ab, so dass sie am Endigungspunkt nur noch $1,5 \mu$ dick ist. Diese Masse erhielt ich bei den in Formalin fixierten und mit Sudan III behandelten Präparaten; für die Präparate, die in Müllerscher Lösung oder in Kaliumbichromat fixiert und nach der Methode von Weigert-Pal gefärbt waren, waren die Zahlen manchmal etwas grösser. Meiner Ansicht nach sind die bei der Behandlung mit Sudan erhaltenen Resultate für unsere Untersuchung zuverlässiger.

Die Länge der Markscheidensegmente schwankt ausserordentlich von Faser zu Faser und von Nerv zu Nerv. Nur von den Markscheiden derjenigen Fasern, die einem zahlreiche markhaltige Fasern enthaltenden Bündel angehören, kann man sagen, dass die Segmentlänge annähernd zwischen $70—150 \mu$ schwankt. Oft findet man Segmente von 200 und solche von 50μ oder wenig mehr; selbst bei derselben Faser

¹⁾ Loc. cit.

kann man bei einem $120\ \mu$ langen Segment ein solches von $40\ \mu$ und umgekehrt treffen. Man kann jedoch konstatieren, dass im allgemeinen die Segmente der Markscheide gegen das Zentrum zu immer kürzer werden.

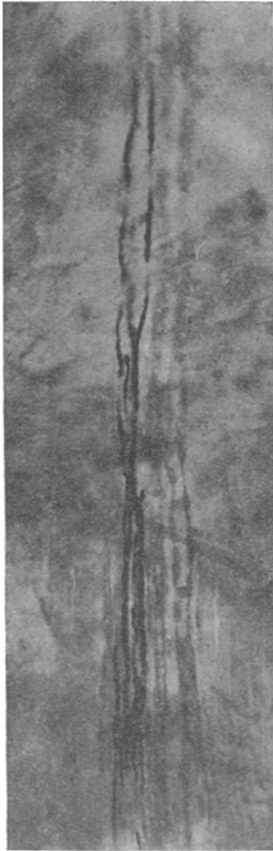


Fig. 8. Mikrophotogramm eines Cornealnerven. Markscheide nach Weigert-Pal gefärbt. Man erkennt die Länge der Segmente und die Unterbrechungen der Markscheiden. Man erkennt gut die begleitende Gefässschleife.

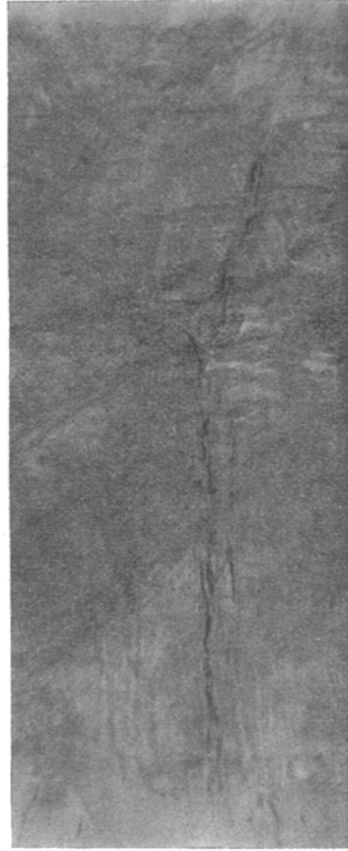

Fig. 9. Mikrophotogramm eines sich teilenden Cornealnervs. Markscheide nach Weigert-Pal gefärbt.

Beim Zählen der markhaltigen Fasern bemerkt man hier und da, dass ihre Zahl in $100\ \mu$ Entfernung vom Limbus grösser ist, als am Limbus selbst. Verfolgt man die Fasern nach der Peripherie der Hornhaut zu, so sieht man, dass sie tatsächlich die Marks substanz, die sie vorher am Limbus verloren hatten, innerhalb der Hornhaut wieder ge-

winnen. Ist die Zahl der markhaltigen Fasern von einem Hornhautnervenstamm gering, z. B. nur 2—3, so tritt letzteres Verhalten aufs klarste zutage.

Es ist hiermit auch für den Menschen bewiesen, was Wolff¹⁾ schon am Froschauge beobachten konnte, dass eine Faser ihre verlorene Markscheide in der Hornhaut wieder erlangen kann. Ich muss zu dem über die Unterbrechung der Markscheiden Gesagten hinzufügen, dass eine markhaltige Faser aus einem Nervenstamm nach kurzem intracornealen Verlauf auf einer grösseren Strecke ihre Markscheide verlieren kann, um sie weiter zentralwärts nur auf eine ganz kleine Strecke wieder zu gewinnen.

Es erhebt sich also die Frage: Kommt bei dem zeitweisen Verschwinden der Markscheiden der Nerven der Hornhaut eine völlige Unterbrechung der Markscheide zu stande? Um diese Frage entscheiden zu können, muss man sicher sein, dass man es mit Hornhäuten nicht zu alter Individuen zu tun hat, denn die Altersveränderungen der Nerven können, besonders wenn sie mit einem ausgedehnten Gerontoxon zusammentreffen, zu einer fehlerhaften Beurteilung Veranlassung geben.

Abgesehen von diesen Altersveränderungen muss man auch die physiologische Degeneration einiger Fasern der peripheren Nerven, so selten sie auch im jugendlichen Alter vorkommen mögen, bei der Hornhaut in der Nähe des Limbus berücksichtigen²⁾.

Wenn ich nun meine besten, nach den verschiedensten Methoden hergestellten Präparate (besonders mit Sudan III) betrachte, so komme ich zu der Überzeugung, dass die Markscheide an den ungefärbten Stellen nicht ganz fehlt, sondern nur der Teil von ihr, der sich mit Sudan III färbt. Man beobachtet nämlich, dass die Färbbarkeit der Markscheide mit Sudan III nicht etwa plötzlich, wie bei den gewöhnlichen Unterbrechungen aufhört, sondern allmählich. Man sieht, dass die Farbe der Markröhre von Orangerot in Rosa umschlägt und allmählich ganz abblasst. Es scheint unwahrscheinlich, dass die Markscheide an diesen Stellen infolge eines technischen Versehens oder aus einem ähnlichen Grunde nicht gefärbt haben sollte, die Zusammensetzung der Markscheide dagegen die gleiche geblieben wäre, da sich bei richtiger Technik mit Sudan III auch die geringsten Mengen von fettiger Substanz färben. Bei der Untersuchung mit dem Polarisationsapparat stellte ich weiterhin an den farblosen Stellen die Abwesenheit der Doppel-

¹⁾ Loc. cit.

²⁾ Attias, loc. cit. S. 449.

brechung fest. Man weiss aber, dass die Markscheide oder vielmehr die Substanz, mit der die Markscheide imbibiert ist, allein im Nerven die Doppelbrechung besitzt. Löst man mit einem Alkoholäthergemisch alle im Nerven befindlichen Fettsubstanzen auf, so verschwindet auch die Doppelbrechung der Markscheide. Trotzdem also von der fettigen Substanz nichts mehr nachweisbar ist, konnte ich doch an diesen Stellen eine Fortsetzung der Markscheide mit dem Mikroskop erkennen. Manchmal konnte man an diesen Fortsetzungen der Markscheide an einigen Stellen der Wand eine leichte rötlich-orange Färbung bemerken, ein Beweis für die Anwesenheit geringer Mengen lipoider Substanz.

An den Stellen dagegen, an denen die wieder markhaltige Faser ihre Färbbarkeit mit Sudan III endgültig verliert, hört die Markscheide plötzlich auf.

Engelmann¹⁾ beobachtete nur ausnahmsweise die Teilung einer noch markhaltigen Faser in der Hornhaut des Frosches, eine Tatsache, die auch von Ranvier²⁾ erwähnt wird.

In der menschlichen Hornhaut konnte ich niemals die Teilung einer markhaltigen Faser in zwei ebenfalls markhaltige beobachten. Dagegen kommt, besonders in der Nähe der ersten Teilung des Nerven, eine Teilung einer markhaltigen Faser in zwei marklose vor.

Gewöhnlich ziehen diese Fasern zu verschiedenen Ästen. Diese Fasern können sich, wie wir sehen werden, ihrerseits wieder in kleinere Fasern teilen.

Dogiel³⁾ bereits konnte diese Teilung einer markhaltigen Faser in marklose in der menschlichen Hornhaut feststellen. Er bringt hier von eine Abbildung, auf der man, wie er auch in seiner Arbeit schreibt, eine markhaltige Nervenfasern auf einem der vorderen Stämmchen der Hornhaut mit abgehenden marklosen Fasern sieht, welche teils endständig, teils seitlich austreten. Auch ich habe marklose Fasern seitlich von einer markhaltigen Faser abzweigen sehen und zwar, wie Dogiel³⁾, zwischen zwei Segmenten. Das seitliche Austreten markloser Fasern auf dem ganzen Wege der markhaltigen Fasern, wie Dogiel es angibt, konnte ich auf meinen Präparaten nie zu Gesicht bekommen, sondern nur bei einigen Fasern eines ganzen Nervenbündels und auch da nur vereinzelt.

1) Engelmann, cit. nach Virchow, loc. cit.

2) Ranvier, loc. cit.

3) Dogiel, loc. cit.

Gibt ein Hornhautnerv einen kleinen lateralen Ast ab (ohne dass man in einem solchen Falle von einer Teilung des Nerven selbst reden könnte), so können an einem solchen Punkte drei verschiedene Faserarten von den Nerven ausgehen: 1. marklose Fasern, die, einen Bogen bildend, den Nerven verlassen, um in den Seitenast überzugehen; diese stellen nichts anderes dar, als eine Fortsetzung einer marklosen Faser, die schon als solche im Hauptnerven vorhanden war; 2. marklose Fasern, die aus einer lateralen Abzweigung einer markhaltigen Faser hervorgehen, welche letztere noch nach Abgabe dieses Faser-

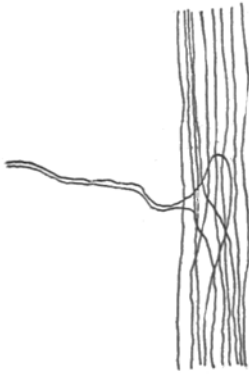

Fig. 10.

chens als markhaltige Faser ihren Weg im Nerven selbst fortsetzt; 3. marklose, aus einer lateralen Abzweigung von einer marklosen Faser hervorgegangene Nervenfasern. In diesem letzteren Fall erfolgt die Ablösung der marklosen Fasern entweder fast rechtwinklig an Stelle des Abgangs des Seitenastes, oder aber es teilt sich eine Faser kurz vor der Abgangsstelle des Nervenbündelchens vom Hauptnerven. Der eine Zweig dieser Faser folgt dem Verlauf des Hauptnerven, der andere bleibt zunächst ebenfalls im Verband des Hauptnerven, um nach kurzem Verlauf umzubiegen und in das in Frage stehende laterale Bündelchen überzugehen, wie es die Fig. 10 zeigt.

Nervenstämme pflegen ein eine markhaltige Faser enthaltendes Seitenästchen nur in unmittelbarer Nähe des Limbus abzugeben. Diese markhaltige Faser entsteht jedoch nicht aus

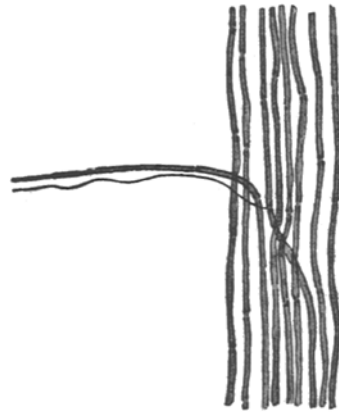


Fig. 11. Seitenast eines Cornealnerven in der Nähe des Limbus abgehend. Die obere markhaltige Nervenfasern stellt die Verlängerung einer markhaltigen Nervenfasern des Hauptnerven dar, die untere marklose geht an einer Ranvierschen Einschnürung einer markhaltigen Faser ab. (Halbschematisch nach einem Methylenblaupräparat.)

der Teilung einer markhaltigen Faser des Stammes, sondern sie bildet eine wirkliche direkte Fortsetzung einer solchen. Diese markhaltige Faser wird nach einem ganz kurzen Verlauf in dem Seitenästchen zu einer marklosen Faser.

Dogiel¹⁾ schreibt den von Hauptfasern abstammenden Nervenfasern häufig einen geschlängelten Verlauf zu und gibt ferner an, dass diese feinen Fäden immer kleine varicöse Verdickungen enthalten²⁾. Einen geschlängelten Verlauf konnte ich aber nur einige wenige Male feststellen, nämlich dann, wenn eine einzelne oder eine Gruppe von marklosen Fasern sich von einem Stamme abzweigt. Auch ich sah bei den mit Methylenblau gefärbten Präparaten rosenkranzförmige Verdickungen der Fäserchen. Diese Verdickungen bilden sich aber durchaus nicht bei allen Fäserchen. Manche unter ihnen zeigen gar keine Anschwellung. Ausserdem konnte ich bemerken, dass eine einzige Faser an mehreren Stellen Verdickungen besass, an andern Punkten jedoch keine. Ich bin der Meinung, dass diese Verdickungen ein Kunstprodukt darstellen, das wahrscheinlich zum Teil durch postmortale Veränderungen (denn diese Verdickungen waren um so zahlreicher, je weniger frisch die Hornhäute waren), zum Teil durch die Behandlung mit Fixations- oder Färbemitteln zu stande kommen. Ich konnte feststellen, dass in den Bezirken des Fädchens, in denen Verdickungen fehlen, das Kaliber der Nervenfaser immer dasselbe blieb, während an der Stelle, wo sich Anschwellungen fanden, die Fasern zwischen diesen verdünnt waren, und zwar um so mehr, je zahlreicher die Verdickungen waren.

Hiernach scheint es, als ob sich in den Fasern neben den Fibrillen eine formveränderliche Substanz findet, die zunächst gleichmässig verteilt unter äusseren Einwirkungen sich in Form von Perlen längs der fibrillenbildenden Substanz anordnet.

Niemals konnte ich im eigentlichen Hornhautgewebe des Menschen bemerken, dass eine einem feinen lateralen Nervenbündelchen angehörige markhaltige Nervenfaser geschlängelt verläuft oder sich hakenförmig zurückbiegt, wie es Dogiel³⁾ in Fig. 2 seiner Arbeit wiedergibt. Ausserhalb des Hornhautparenchyms in der Nähe der vorderen Blutgefässe der Conjunctiva kann es dagegen wohl der Fall sein, dass markhaltige Fasern im Bogen und geschlängelt verlaufen.

¹⁾ Dogiel, loc. cit.

²⁾ Vgl. Dogiel, cit. S. 485 oben.

³⁾ Loc. cit.

Die markhaltigen, ein Nervenbündel bildenden Fasern verlaufen im Nervenstamm mehr parallel zueinander und gestreckt, nicht wellig oder geschlängelt. Nur hier und da kommt es vor, dass markhaltige Fasern an einem bestimmten Punkte alle andern Fasern kreuzen und von einer Seite des Nerven zu einer andern ziehen. Dies geschieht gewöhnlich in der Nähe der ersten Teilung. Da sich hierin die marklosen und markhaltigen Fasern überall gleich verhalten, so will ich, um unnütze Wiederholungen zu vermeiden, weiter unten bei der Beschreibung der Nervenfasern am ersten Teilungspunkt der Nerven auf das Verhalten der Fasern eingehen, ohne zwischen marklosen und markhaltigen zu unterscheiden.

Die marklosen Fasern verlaufen im Nervenstamm ebenso wie die markhaltigen. Oft findet man sie aber nicht regellos zwischen den markhaltigen Fasern verteilt, sondern die meisten in einem bestimmten Teil des Nervenstammes als markloses Bündel für sich.

Man nimmt im allgemeinen an, dass besonders die marklosen Fasern ohne Ordnung im Innern des Nervenstammes verlaufen und sich häufig auf die verschiedenste Weise kreuzen, wobei sie nach der Bezeichnung einiger Autoren direkt ein Geflecht im Nerven selbst bilden. Dies kann vielleicht bei einigen Tieren der Fall sein. Beim Menschen liegen die Verhältnisse jedoch anders. Beim Menschen verlaufen sowohl die markhaltigen als auch die marklosen Fasern in den Nerven, häufig parallel zueinander, ohne sich jemals zu verflechten.

Interessant ist das Verhalten der Fasern am ersten Teilungspunkt. Hier beobachtet man nämlich nie, dass die Fasern von links nach dem linken und die von rechts nach dem rechten Nervenast verlaufen, wie es doch in der Episklera häufig vorkommt, sondern die Verteilung der Nervenfasern folgt einem etwas komplizierten Modus, der abgesehen von einigen kleinen Verschiedenheiten in den einzelnen Nerven sich im allgemeinen einem bestimmten Plan einordnet.

An den stark abgeflachten Hornhautstämmen kann man besonders an ihrem ersten Teilungspunkt einen zentralen und zwei laterale Teile des Nerven unterscheiden (auf Flachschnitte bezogen). Ich will jetzt den Verlauf der Fasern behandeln, wie man ihn dann antrifft, wenn vom Hauptstamm nur zwei Nerven ausgehen, gleichgültig, welchen Winkel sie bilden und in welchem Grössenverhältnis die beiden bei der Teilung entstehenden Stämme zueinander stehen. Die den lateralen Teilen des Nervenstammes angehörigen Fasern begeben sich, je nachdem sie von der rechten oder der linken Seite stammen, entweder zum rechten oder zum linken Nerven. Die medialen Fasern folgen teils

den äusseren, teils ziehen sie in den Nervenzweig der entgegengesetzten Seite. Ein Teil der medialen, in den Zweig der homologen Seite ziehenden Fasern kann nach kurzem Verlauf in diesem letzteren zum Teilungspunkt zurückkehren und so eine Schlinge bilden, um sich dann mit den Fasern des Nervenzweiges der entgegengesetzten Seite zu verbinden.

Bisweilen bildet nicht eine ganze Faser, sondern nur ein Fäserchen von ihr diese Schlinge, um sich dann zwischen die Fasern des auf der andern Seite gelegenen Astes zu versenken (siehe Fig. 12).

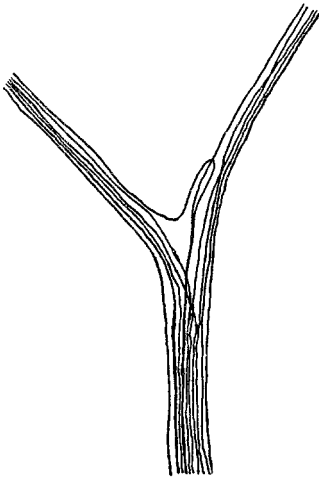


Fig. 12. Teilung eines Cornealnerven (Silberpräparat). Eine Faser teilt sich in zwei; eine davon biegt nach kurzem Verlauf mit der andern in einer Schleife nach dem linken Nervenast, die andere verläuft weiter im rechten Nervenast.

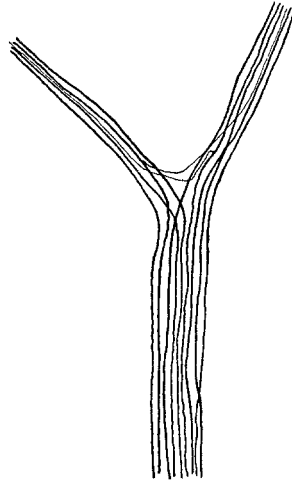


Fig. 13.

Häufiger ziehen jedoch von den zum rechten Zweig verlaufenden Fasern an der Teilungsstelle

des Nerven Fäserchen nach dem linken Zweig und umgekehrt (siehe Fig. 13).

So kommt, wie oben auseinandergesetzt, sozusagen eine teilweise Decussatio der Fasern des Hauptstammes bei der Abgabe der Zweige erster und auch höherer Ordnung zu stande.

Folgende Verlaufseigentümlichkeiten der Fasern traf ich am Teilungspunkt der Stämme und auch der Äste (das Gleiche sah ich auch einige Male bei den Skleralnerven).

In der Nähe der Seite des durch die besondere Anordnung der Nervenfasern an den Teilungsstellen gebildeten Dreiecks, welche nach dem Zentrum der Cornea zu gewendet ist, findet man eine stärker

gekrümmte Nervenfasern, die von einem der kleineren Nervenäste zu einem andern zieht, ohne zu dem grösseren Nervenast oder Nervenstamm in Beziehung zu treten. Diese Fasern bilden also eine Verbindung zwischen zwei Ästen, die aus einem dritten grösseren stammen.

Wegen der technischen Schwierigkeiten sieht man folgendes in der Sklera leicht erkennbares Verhalten in der Hornhaut nicht immer. Ich konnte nämlich feststellen, dass sich diese gekrümmten Fasern, die sich an der Teilungsstelle eines Nerven vorfinden und sich von einem kleineren Nervenast zu einem andern wenden, von einem andern benachbarten Nervenstamm herrühren, welcher letzterer an

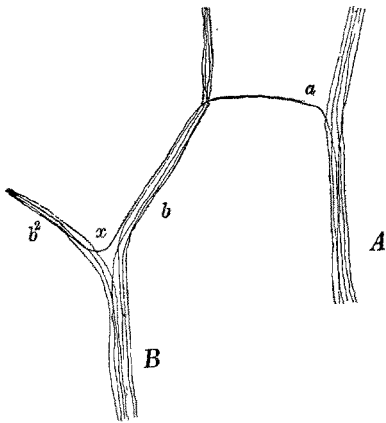


Fig. 14.

dem Treffpunkt eines seiner Zweige mit einem solchen eines andern Nervenstammes eine Faser ausschickt, die im entgegengesetzten oder zentrifugalen Sinn (zur Hornhaut) den neuen Ast durchzieht, um dann umzubiegen und nach dem nächstgelegenen Teilungspunkte hinzuziehen. Hier entspricht sie der eben erwähnten gekrümmten Faser und verläuft im dritten Ast zentripetal zur Cornea.

Folgende Beschreibung an der Hand der Fig. 14 wird vielleicht

klarer sein, als die vorhergehende notwendigerweise komplizierte Auseinandersetzung.

Man sieht auf der Figur, dass der aus dem grossen Bündel A ausgehende Zweig *a* bei dem Zusammentreffen mit dem Zweig *b*, der aus dem Nerven B auszieht, an diesen letzteren eine Faser abgibt; diese Faser durchläuft den Zweig *b* bis zum Teilungspunkt *x*, um dann umzubiegen und in den Zweig *b*₂ überzugehen.

Aus dem Beschriebenen geht hervor, dass ein auf alle Fasern des Astes *b*₂ einwirkender Reiz sowohl durch das Bündel B als auch zum kleineren Teil durch das Bündel A über die Faser geleitet wird.

Wenn man nun annimmt, dass alle Fasern des *b*₂ (mit Inbegriff der Faser *a*) zur Innervierung eines Teiles des Hornhautepithels bestimmt sind, so wird die Unterbrechung des Zweiges *a* einen Teil der Hornhaut, der von dem Teilungsnerven des Zweiges *b*₂ versorgt wird, unempfindlich machen (d. h. also den von den Fibrillen der Faser *a* innervierten Teil).

Aus dem eben Gesagten geht hervor, dass einige Anastomosen zwischen den Hornhautnerven von grosser Wichtigkeit für die Innervierung der Cornea sind. Diese Tatsache wird von Ranvier¹⁾ gelehrt. Dieser Autor stellt nämlich fest, dass, wenn man eine Hornhaut an einem Drittel durchtrennt, nur das entsprechende Drittel unempfindlich wird, während die beiden andern ihre Sensibilität ungeändert beibehalten. Die Ausbreitung der Anästhesie trat also ein, ebenso wie wenn die Anastomosen zwischen den Hornhautnerven ganz fehlten. [Diese Anastomosen scheinen bei den Kaninchen viel häufiger zu sein als beim Menschen. Beim Menschen sind sie, wie ich bei der Topographie der Hornhautnerven nachweisen konnte, so selten, dass man von einem tiefen, aus grossen Ästen gebildeten Plexus nicht sprechen kann (was man angenommen hatte).] Die Experimente von Ranvier²⁾ können meiner Ansicht nach nur das eine beweisen, dass der Faseraustausch in der Hornhaut nicht gross genug ist, als dass man mit unsern groben Methoden der Sensibilitätsprüfung der Cornea einen Faseraustausch zwischen den Nerven der verschiedenen Regionen nachweisen könnte. Die Existenz eines begrenzten Faseraustausches kann man meiner Ansicht nach aus physiologischen und physiopathologischen Gründen nicht ausschliessen, wir können einen solchen Austausch, wie dargestellt, durch histologische Untersuchung nachweisen. Am Limbus kommt es noch am häufigsten vor, dass eine oder mehrere Fasern sich von einem Nervenstamm trennen, um nach einem mehr oder minder langen Verlauf in die Faser eines andern Nervenstammes überzugehen. Wie man sich erinnert, habe ich weiter oben bei der Beschreibung der Topographie der Hornhautnerven gesagt, dass sich in der Nähe des Limbus corneae Fasern befinden, die von einem Nerven zum andern ziehen. Betrachtet man diese Nervenfäserchen aufmerksam, so erkennt man, dass sie sich nach Erreichen des zweiten Stammes unter die Fasern des letzteren mischen, wobei sie einen zur Cornea zentripetalen Weg einschlagen. Es ist also zweifellos, dass nach Durchtrennung des zweiten Nerven peripher (im Verhältnis zur Cornea) von dem Punkte, an dem die Fasern des ersten Nervenastes zu ihm stossen, ein Reiz, der weiter zentral auf ihn einwirkt, ungehindert das zentrale Nervensystem erreichen kann.

Ebenso wie diese einzelnen Fasern verhalten sich ganze Nervenbündel, die nach ihrem schrägen Eindringen in die Hornhaut parallel zum Limbus verlaufen, um sich gewöhnlich mit einem andern Nerven-

¹⁾ Loc. cit.

²⁾ Loc. cit.

stamm zu verbinden. Einige Fasern solcher grösserer und kleinerer Bündel können zentripetal zur Cornea verlaufen. Eine ähnliche Verteilung und ein ähnlicher Austausch kommt, wie wir schon gesehen haben, bei den pericornealen Nerven vor.

Wir haben gesehen, dass die Nervenfasern während des ersten Teiles des intracornealen Verlaufes grösstenteils geordnet und parallel zueinander in dem Stamm, dem sie angehören, verlaufen. Je mehr sich nun diese Nerven nach dem Zentrum der Cornea vorschieben, um so mehr löst sich die gleichmässige Ordnung der Fasern im Nervenast, ohne dass jedoch jemals Faserverflechtungen vorkommen. Gewöhnlich beschränken sich die Fasern bei ihrer allmählichen Annäherung an das Zentrum darauf, etwas wellig zu verlaufen und häufig die andern Fasern desselben Bündels zu kreuzen, was, wie oben dargestellt, in den Stämmen nicht geschieht.

An den Teilungspunkten der Zweige erster, zweiter und dritter Ordnung verhalten sich die Fasern ähnlich wie bei der ersten Teilung des Hauptstammes.

Eine Verbindung zwischen den Fasern desselben Nervenbündels und somit eine Fusion zwischen zwei oder mehr Fasern für eine Strecke ihres Verlaufes kommt in der menschlichen Hornhaut nicht vor. Glaubt man auf einigen Präparaten dies sehen zu können, so hat man es sicher mit Artefakten zu tun, da man auf den bestgelungenen Präparaten, die nach guten Methoden, z. B. mit Methylenblaufärbung hergestellt wurden, dieses Verhalten nicht zu Gesicht bekommt.

Eine besondere Bildung, die man manchmal am Trennungspunkt eines feineren von einem grösseren antrifft (besonders wenn ersterer senkrecht zum letzteren liegt), wurde von den Autoren Dreieck genannt. Man findet sie an den Stellen, an denen sich 3 Fasern der Nerven treffen sollen. Dieses Dreieck färbt sich in seiner ganzen Fläche besonders nach der Goldmethode wie die Fasern selbst. Wolff¹⁾ scheint sie als kernähnliche Bildungen aufgefasst zu haben. Hoyer²⁾ beobachtete sie beim Kaninchen an den Punkten des Schlussnetzes, an denen die Nerven für das Hornhautepithel abgehen.

Beim Menschen konnte ich diese Nervenbildungen wiederholt nicht nur in der Nähe der Teilungen der eigentlichen Hornhautnerven antreffen, sondern auch bei den grossen Stämmen und zwar an ihrem ersten Teilungspunkt.

¹⁾ Loc. cit.

²⁾ Loc. cit.

Ich konnte mit voller Sicherheit feststellen, dass diese Dreiecksbildungen nichts mit Kernen zu tun haben; ferner konnte ich bemerken, dass sie um so zahlreicher auftreten, je mehr varicöse Anschwellungen die Fasern in diesem Gebiet besitzen. Auf Goldchloridpräparaten sind sie ziemlich leicht zu erkennen. Auf den gut gelungenen Präparaten mit Methylenblau findet man sie selten.

Mehr wie einmal konnte ich mit starker Vergrößerung feststellen, dass diese Bildungen aus drei Fasern entstehen, welche letztere sich am Trennungspunkte eines Nervenzweigchens von einem grossen Bündel folgendermassen verhalten: Eine der drei Fasern verändert ihren Lauf wenig oder gar nicht und verbleibt im Hauptbündel. Die beiden andern Fasern, von denen die eine zentripetal, die andere zentrifugal (zum Bündel in dem sie enthalten sind) und benachbart zur ersten Faser verliefen, biegen am Trennungspunkte des Nervenzweigchens rechtwinklig um, um nebeneinander gelegen zu verlaufen. Diese beiden Fasern können sich nach mehr oder minder langem Verlauf wieder voneinander trennen.

Das Dreieck kann weiterhin auch von nur zwei Fasern gebildet werden, die sich nach entgegengesetztem Verlauf treffen, rechtwinklig umbiegen und nebeneinander weiter verlaufen.

Diese Dreiecksbildung findet sich im oberflächlichen paramarginalen Plexus in grösserer Menge wie anderswo, eben weil in diesen ein zahlreicher Faseraustausch stattfindet.

Die Tatsache nun, dass diese vollkommenen Dreiecksbildungen, die sich genau wie die Anschwellungen selbst färben, um so leichter angetroffen werden, je zahlreicher die Anschwellungen sind, ferner ihre Abwesenheit auf den Präparaten, auf denen man leicht die einzelnen Fasern an einem Knotenpunkt unterscheiden kann, und auf denen die varicösen Anschwellungen entweder fehlen oder in geringer Zahl vorkommen, lässt zur Überzeugung kommen, dass diese vollkommenen Dreiecksbildungen Kunstprodukte sind.

Kerne und Scheiden der Nerven in der Hornhaut selbst.

Wenn schon das Studium der Nerven in der menschlichen Hornhaut von den Autoren verhältnismässig wenig berücksichtigt wurde, so wurde die Histologie der in den Nerven befindlichen Kerne von der Mehrzahl der Autoren beim Menschen überhaupt nicht studiert, vielleicht deshalb, weil es nicht leicht ist, sie mit den gewöhnlichen, bei

den histologischen Untersuchungen der Hornhautnerven gebräuchlichen Methoden sichtbar zu machen.

Mit Goldchlorid färben sie sich schlecht. Bei der Färbung mit Methylenblau werden sie wohl sichtbar, erleiden aber in Form und Struktur nicht unbedeutende Veränderungen. Bei Behandlung mit Silbersalzen kann man sie erkennen; aber das Studium ihrer Einzelheiten ist erschwert, da bei diesen Methoden alle Kerne der Nerven eine gleichförmige Färbung annehmen und die verschiedenen Arten sich nur wenig und nur durch ihre Form unterscheiden. Die Benutzung dieser Methoden führt daher zu keinem Ergebnis, wenn man nicht vorher die Kerne mit Hilfe anderer Methoden studiert hat.

Ausserdem werden die Kerne der fixen Zellen bei den gewöhnlichen Behandlungsmethoden mit Gold- und Silbersalzen oft so intensiv gefärbt, dass man sie von den Nervenkernen nicht unterscheiden kann. Auch die Differenzierung der Kerne der Wanderzellen von den Nervenkernen ist hierbei erschwert.

Die wenigen in der Literatur vorhandenen Angaben über die Nervenkern der eigentlichen Hornhaut beziehen sich auf den Frosch, ein Tier, bei dem man übrigens die Verteilung und Anatomie der Hornhautnerven auf das genaueste untersucht hat. Beim Frosch treten die Nervenkern bei den erwähnten Methoden ziemlich deutlich hervor. Bei der Färbung mit Methylenblau färben sie sich in manchen Präparaten intensiver als die Kerne der fixen Hornhautzellen und sind daher von diesen zu unterscheiden; jedoch ist auch beim Frosch, bei dem die Kerne doch deutlicher sichtbar sind, als bei den andern Tieren, die sonst so ausgezeichnete Methylenblaufärbung zum Studium der Nervenkern nicht geeignet.

Abgesehen von der Struktur wechselt die Zahl der Kerne eines Nerven je nach der gebrauchten Methode. So erhält man z. B. bei der Silbernitratmethode mehr Kerne als bei der Behandlung mit Goldsalzen.

Was die Lage der Kerne anbetrifft, so finden sie sich nach den Angaben der Autoren in den Nervenbündeln und in den Teilungs- oder Knotenpunkten. Da Kerne auch an der äussersten Peripherie der Hornhautnervenzweige vorkommen, wo sowohl marklose als markhaltige Fasern vorhanden sind, so hat man vermutet, dass die Kerne teils zu den ersteren, teils zu den letzteren Fasern gehören. Hierbei wird nicht erwähnt, ob sie sich in Struktur und Form voneinander unterscheiden.

Hoyer¹⁾ konnte Kerne in den feinsten Nervenästchen bis zum Zentrum der Cornea vorfinden.

Mehr Beachtung fanden die an den Knotenpunkten der Hornhautnerven liegenden Kerne. Sie wurden hauptsächlich bei Tieren untersucht und die Autoren schrieben ihnen eine eigene runde oder dreieckige Form mit unregelmässigen oder glatten Rändern zu.

Die Angaben über die Bedeutung der Kerne gehen auseinander. His²⁾, Billroth³⁾ und Ciaccio⁴⁾ hielten diese Kerne für Ganglienzellenkerne, während Hoyer⁵⁾, Kölliker⁶⁾, Engelmann⁷⁾ und Ranvier⁸⁾ dies bestreiten. Dieser letztere Autor führt folgendes aus: Die Kerne besitzen im Gegensatz zu den Ganglienzellen keinen grossen Nucleolus. Ferner nimmt eine mit Goldsalzen behandelte Ganglienzelle ein stark gefärbtes granuliertes Aussehen an; im Innern dieser granulierten Masse bleibt der Kern farblos. Da nun die Kerne an den Bifurkationen diese granulierten Masse nicht enthalten (bei der Goldmethode), so gehören sie nach der Meinung Ranviers nicht zu den eigentlichen Ganglienzellen.

Die geeignetste Methode zur Untersuchung der Nervenkerne in der menschlichen Hornhaut schien mir die Behandlung der Gefrierschnitte (Formalinfixation) mit Ehrlichschem Hämatoxylin nach dem oben erwähnten Verfahren zu sein. Dieses letztere Verfahren ist nicht nur vollständig ausreichend zum Studium der feineren Struktur der Nervenkerne in der Hornhaut, sondern wir erhalten mit ihm, was noch wichtiger ist, wertvolle Anhaltspunkte, die uns gestatten, die Bedeutung der einzelnen Kernarten zu erkennen. Ausserdem kann die gleichzeitige Färbung aller in der Hornhaut befindlichen Kerne nur vorteilhaft sein, da jede Kernart sich mehr oder minder stark färbt, und zwar färben sich die Kerne der Hornhautzellen viel weniger stark, als die der Nervenzellen. Die andern Methoden, wie Imprägnation mit Metallsalzen, Methylenblau dienten mir zum Vergleich.

Färbungen mit andern Hämatoxylinlösungen oder mit andern Kernfärbemitteln sind meiner Ansicht nach immer noch besser als

¹⁾ Loc. cit.

²⁾ His, Beiträge zur normalen pathologischen Histologie der Cornea.

³⁾ Billroth, cit. nach H. Virchow.

⁴⁾ Ciaccio, J., On the nerves of the cornea and of their distribution in the corneal tissue of man and animals. Quart. Journ. of micr. science. 1863.

⁵⁾ Hoyer, loc. cit.

⁶⁾ Kölliker, loc. cit.

⁷⁾ Engelmann, loc. cit.

⁸⁾ Ranvier, loc. cit.

die Gold- oder Silbermethoden, können jedoch mit der Ehrlichschen Hämatoxylinlösung keinen Vergleich aushalten.

Das Studium der Nervenkerne ist von dem der Nervenscheiden nicht zu trennen, daher will ich in diesem Kapitel beide gleichzeitig beschreiben. Ich verfolge dabei die Nerven von der Peripherie nach dem Zentrum der Cornea zu, also von den Stämmen bis zu den feinsten Verästelungen.

Um sich einen Begriff von der ungeheuren Menge der Kerne in den Hornhautnerven zu machen, betrachte man die Zeichnung 4, Taf. VII eines glücklich geführten Flachschnittes, in welchem manche Nerven bis an die letzten Teilungen getroffen sind. Im Zentrum der Cornea und in der Nähe derselben entsprechen die Kerne in Lage und Zahl genau denen des Präparates. Bei der Wiedergabe der dicken Nervenstämme an der Peripherie wurde ein Teil der äusserst zahlreichen in verschiedenen Ebenen liegenden Kerne weggelassen, da ihre Abbildung die Klarheit des Bildes beeinträchtigt hätte. Ich will hier nur bemerken, dass die Zahl der Kerne in einigen Nervenstämmen der menschlichen Hornhaut bis zur ersten Teilung häufig 100 beträgt. Auf den mit Methylenblau gefärbten Präparaten anderer Autoren, die allerdings von der Hornhaut des Frosches stammten, fanden sich auf dieser Strecke nur vereinzelte Kerne.

Zum genauen Studium der Struktur dieser Kerne muss man Flachschnitte anfertigen. Um die Lage und die Bedeutung der Nervenkerne zu untersuchen, bedient man sich am besten der Transversalschnitte.

In den Cornealnerven kann man drei Kernarten unterscheiden: 1. die Kerne auf der Aussenseite der Nerven, 2. die zwischen den Fasern der Nerven befindlichen Kerne, 3. die am Teilungs- oder Abgangspunkt der Nerven liegenden Kerne.

Die diesen drei Kategorien angehörigen Kerne unterscheiden sich in einigen Einzelheiten der Struktur und der Form voneinander.

Untersuchen wir zuerst die Kerne der ersten Kategorie, also die an der Aussenseite der Nerven liegenden.

Betrachtet man einen Longitudinalschnitt eines Nervenstammes in der Cornea, so bemerkt man lange, mit Hämatoxylin stark färbbare Kerne an den Seiten des Nervenstammes. Im Verhältnis zu den zwischen den Fasern gelegenen Kernen sind sie wenig zahlreich, dagegen sind sie länger als diese, spitz zulaufend, mit einer Hauptachse, die zur Nervenachse entweder parallel verläuft oder sich mit ihr unter

spitzem Winkel kreuzt. Dies erkennt man am besten auf den Transversalschnitten der Nerven, auf denen die Kerne infolge ihrer schiefen Lage bald einen rundlichen, bald einen ovalen Querschnitt zeigen. Auf den Transversalschnitten des Nerven scheinen diese Kerne deswegen also oft breiter und stärker abgeflacht als in Wirklichkeit.

Schon oben haben wir gesehen, dass die Hornhautnerven schon am Limbus so stark abgeflacht sind, dass man an ihnen eine vordere, eine hintere und zwei seitliche Oberflächen unterscheiden kann. Diese schiefe Stellung der in der Peripherie der Hornhautnerven gelegenen Kerne findet man gewöhnlich an den Seiten des Nerven, während auf der vorderen und hinteren Oberfläche der Nerven die Hauptachse der peripheren Kerne parallel zur Nervenachse selbst verläuft.

Ausserdem ist zu bemerken, dass die an der vorderen und an der hinteren Oberfläche des Nervenstamms gelegenen Kerne weniger zahlreich sind, als die seitlich gelegenen.

Diese Kerne haben, wie gesagt, eine sehr lange Gestalt. Man könnte sie ganz gut mit der einer *Hirudo* vergleichen, da sie wie diese etwas abgeflacht sind. Sie sind ungefähr 20μ lang und $2-3 \mu$ (oder wenig mehr) breit. Ihre Form kann sich an einigen Stellen ändern; aber das eine ist fast immer der Fall, dass sie um so dünner sind, je länger sie sind, so dass ihre Gesamtmasse sich nicht wesentlich ändert.

Diese Kerne färben sich stärker als die zwischen den Fasern gelegenen; ja man kann sagen, dass sie sich mit alter Ehrlichscher Hämatoxylinlösung nach dem oben angegebenen Verfahren stärker färben als sämtliche andere Kerne der menschlichen Hornhautnerven. Ausserdem färben sich diese Kerne in all ihren Teilen ziemlich gleichförmig, unterscheiden sich hiedurch also leicht von den z. B. zwischen den markhaltigen Fasern gelegenen Kernen.

Es erhebt sich nun die Frage: Was für eine Bedeutung haben diese peripheren Kerne der Nervenstämme und welchem Teil der Nerven gehören sie an? Zu diesen Untersuchungen sind am besten Transversalschnitte zu brauchen; auf solchen Schnitten erkennt man leicht, dass diese Kerne im Innern einer den cornealen Nervenstamm einhüllenden Membran liegen, die in der Nähe des Limbus eine Dicke von ungefähr 1μ hat. Die Membran liegt übrigens am Limbus innerhalb einer andern Hülle von gleicher Dicke, welche letztere an ihrer inneren Oberfläche eine viel geringere Menge von Kernen enthält als die erstere. Es handelt sich also um eine zweischichtige äussere Scheide, zwischen deren beiden Schichten wenige Kerne eingestreut sind, ferner um eine grosse Anzahl von Kernen auf der inneren Oberfläche der zentralen

Schicht. Auf einigen Longitudinalschnitten findet man oft die äussere Scheide mit ihren Kernen deutlich abgehoben; dies ist wohl als Artefakt zu betrachten.

Auf manchen Schnitten kann man deutlich erkennen, dass die beiden, die äussere Scheide der Nervenstämmen zusammensetzenden Membranen von feinsten Fibrillen gebildet werden. Diese Fibrillen sieht man auch dann deutlich, wenn ein Nervenstamm sozusagen von der Klinge des Mikrotoms herausgerissen wurde. In diesem Fall erkennt man an der Aussenfläche des Nerven die ganz feinen longitudinal zum Nerven verlaufenden Fasern.

Hiermit ist es also bewiesen, dass die Nervenstämmen der menschlichen Cornea von einer kernhaltigen äusseren Scheide umgeben sind. Diese äussere Scheide wird mit dem Vordringen der Nerven nach dem Zentrum der Cornea zu immer feiner. Schon nach der ersten Teilung ist sie ganz ausserordentlich verdünnt, jedoch bei den normalen Nerven mit starker Vergrösserung noch erkennbar.

In den zentralen Teilen der Hornhaut konnte ich sie nicht deutlich sichtbar machen, denn bei den kleinen Zweigen sind zu dieser Untersuchung Transversalschnitte unerlässlich. Bei der Behandlung mit Metallsalzen oder mit Methylenblau findet man auf den Transversalschnitten der Hornhaut selbst die kleinen Nervenäste. Aber mit diesen Methoden kann man auch bei grösseren Nervenstämmen die uns interessierende Membran nicht gut sichtbar machen, noch weniger bei kleinen. Weder die oben erwähnte Hämatoxylinmethode, noch die Färbung nach van Gieson und andere Färbungen gestatteten mir auf Sagittalschnitten mit Sicherheit die Anwesenheit eines feinen transversal geschnittenen Nervenastes im Gesichtsfeld, noch weniger also die Scheide desselben zu erkennen.

Ich bin überzeugt, dass auch die kleinsten Nervenverzweigungen der Cornea eine äussere Scheide besitzen, und dies aus zwei Gründen. Erstens weil ich auch im Zentrum der Cornea ein ganz feines Fibrillennetz einige kleine Nervenästchen umspinnen sah, und zweitens, weil sich auch in den feinsten Verästelungen der Hornhautnerven stets Kerne vorfinden, die denen der äusseren Scheide der grösseren Nerven entsprechen. Lang gestreckte Kerne, wie die an der Peripherie der Nervenstämmen liegenden, kann man in der Tat auch in der Umgebung der kleinen Nervenzweige noch unterhalb der Bowmanschen Membran finden. Es ist jedoch zu bemerken, dass diese Kerne nach dem Zentrum der Hornhaut zu, wenn man den Verästelungen der Nerven folgt, durchschnittlich um 2μ kürzer werden. Auch Kölli-

ker¹⁾, nach dessen Ansicht die gröberen Zweige ebenfalls eine kernhaltige Nervenscheide besitzen, versichern auf das bestimmteste, in der Cornea verschiedener Säugetiere nach der Behandlung mit Essigsäure eine Scheide auch in den feinsten Verästelungen gefunden zu haben.

Wir kommen jetzt auf die Kerne der zweiten Art zu sprechen, also auf die zwischen den Fasern der Hornhautnerven befindlichen. Bei diesen Kernen muss man zwei Arten unterscheiden. Erstens die zu den markhaltigen Fasern gehörigen, zweitens die zu den marklosen Fasern gehörigen. Wie wir gleich sehen werden, unterscheiden sich diese beiden Kernsorten in einigen Einzelheiten voneinander.

Die zwischen den markhaltigen Fasern der Hornhautnerven gelegenen Kerne entsprechen wegen ihrer Beziehung zur Markscheide den Kernen der Schwannschen Scheide. Sie liegen nämlich der inneren Oberfläche, einer die Markscheide einhüllenden Membran an. Diese Membran kann man als innere Nervenscheide oder als Neurilemm bezeichnen. Diese Kerne beeinträchtigen die Markscheide etwas, so dass diese in der Nähe der Kerne verdünnt ist oder ihren Verlauf etwas ändert. (Infolgedessen sieht sie auf dem Schnitt oval anstatt rund aus.) So entsteht in der Markscheide eine Vertiefung, in die der Kern eingebettet ist (siehe Fig. 15).

Die neben den markhaltigen Nervenfasern gelegenen Kerne besitzen eine sehr regelmässige ovale Gestalt mit glatten Rändern ohne Einbuchtungen. Sie haben eine Länge von 12μ und eine Breite von 4μ . Auf Transversalschnitten erscheinen sie fast rund und nicht abgeflacht, wie die der äusseren Scheide. Auf einigen Transversalschnitten der Nerven gewinnt man den Eindruck, dass diese Kerne verschieden gross sind. Dies ist jedoch nicht immer die Regel. Wenn auf dem Schnitt einige Kerne kleiner erscheinen als die andern, so hat das seinen Grund darin, dass sie in der Nähe ihrer Endigungen transversal getroffen wurden, welche letztere infolge der ovalen Gestalt der Kerne etwas dünner sind.

Die Hauptachse dieser Kerne verläuft immer parallel zur Achse derjenigen Faser, der die Kerne angehören, folglich auch parallel zur Achse des Nerven, in dem sie liegen. Die Form dieser Kerne ist ziemlich konstant. Jedoch konnte ich feststellen, dass sie bei ihrer Annäherung an den Endigungspunkt der Markscheide etwas länglicher

¹⁾ Loc. cit.

werden, so dass sie 15μ und mehr lang und bis zu 2μ breit werden. Auch ihre gewöhnlich abgerundeten Pole können sich am äussersten Ende etwas zuspitzen. Im allgemeinen kann man jedoch sagen, dass alle Kerne der die Markscheide einhüllenden Membran die oben erwähnte Gestalt und Grösse besitzen, und dass sie ihre charakteristische Gestalt und Struktur bewahren, so dass man die Anwesenheit einer markhaltigen Faser in einem Hornhautnerven fast mit Sicherheit nachweisen kann, ohne dass man genötigt wäre, die Marksubstanz hierzu selbst sichtbar zu machen.

Was die Struktur der Kerne selbst anbelangt, so besitzt sie einige charakteristische Eigenschaften, die im Verein mit ihrer ovalen etwas länglichen Gestalt die Unterscheidung von den benachbarten Kernen anderer Art ausserordentlich erleichtern. Nach dem bereits erwähnten Verfahren mit Ehrlichschem Hämatoxylin färbt sich die Kernsubstanz nicht gleichmässig, sondern an einigen Stellen bedeutend stärker als an andern. Sie enthalten also eine grosse Menge ziemlich regellos zerstreuter Chromatingranulationen in ihrem Innern (siehe Textfig. 15 und Fig. 4 und 5, Taf. VI). Die Chromatingranulationen der Kerne der äusseren Nervenscheide sind dagegen wenig sichtbar und finden sich in spärlicher Menge. Ebenso verhalten sich die Kerne zwischen den marklosen Fasern des Nervenstammes.

In den letzten Jahren drang man immer tiefer in die feinere Struktur der Schwannschen Scheide ein und es gelang mit besonderen Methoden, das neben den Kernen dieser Scheide befindliche Protoplasma zu studieren. Diese Kerne werden jetzt vielfach Kerne der Schwannschen Zelle genannt, während sie bisher Kerne der Schwannschen Scheide genannt wurden. Die Kerne der Schwannschen Zelle der peripheren Nerven besitzen nach den neuesten Untersuchungen einen oder mehrere Nucleolen und eine mehr oder minder grosse Menge von Chromatinpartikelchen.

In den Kernen der die Markscheide umhüllenden Membran der Hornhautnerven, die, wie wir gesehen haben, den Kernen der Schwannschen Zelle anderer peripherer Nerven entsprechen, konnte ich trotz spezieller diesbezüglicher Untersuchungen weder einen oder mehrere Nucleolen entdecken. Die verschieden grossen und unregelmässig geformten Chromatinpartikelchen sind dagegen zahlreich und leicht erkennbar. Was den Protoplasmahof der erwähnten Kerne anbelangt, so ist er an der Peripherie der Hornhaut meist an den Polen der länglichen Kerne in ausserordentlich geringem Masse sichtbar. In diesem Protoplasma konnte ich keine bestimmte Struktur erkennen,

im Protoplasma der Schwannschen Zellen der andern peripheren Nerven konnte man dagegen ein zartes Reticulum auffinden.

Folgt man den markhaltigen Fasern nach dem Zentrum der Cornea zu, so kann man manchmal an ihnen nach dem Verlust ihres Markes nicht nur einen ovalen Kern, sondern auch die Scheide, in der dieser Kern liegt, erkennen. Nach dem Verlust der Markscheide besitzt eine Faser fast nie mehr als einen Kern von den hier beschriebenen Form- und Struktureigentümlichkeiten. Nach Verschwinden des letzten Kernes scheint auch das die Faser umgebende Neurilemm zu endigen.

Wenn die ovalen, der marklos gewordenen Scheide anliegenden Kerne fehlen, so findet man in geringerer Zahl verschieden geformte andere Kerne mit bestimmten Eigentümlichkeiten. Diese letzteren Kerne nehmen nach dem Zentrum der Cornea zu ab, d. h. die Entfernung von einem zu dem darauffolgenden nimmt mit den Teilungen der Nerven sehr schnell zu. Wenn man so in der Nähe des Limbus auf einem Transversalschnitte durch den Nervenstamm in einem beliebigen Punkte mindestens 2 oder 3 Kerne antrifft, so findet man nach der zweiten Teilung, also schon im Aste zweiter Ordnung in mehreren aufeinanderfolgenden Schnitten einer Serie keine Kerne. Die Entfernung zwischen zwei Kernen beträgt hier 100—200 μ ; in kleineren Ästen ist die Entfernung noch grösser.

Die Kerne, die sich zwischen den Fasern derjenigen Nerven befinden, die ihre Markscheide erst in der Cornea verloren haben, sehen ähnlich aus wie die Kerne, die an den Fasern liegen, die schon vor ihrem Eindringen in die Cornea marklos waren; nur sind die ersteren manchmal in dem mittleren Teil der Cornea etwas länger als die letzteren. Diese Kerne unterscheiden sich von den ovalen Kernen

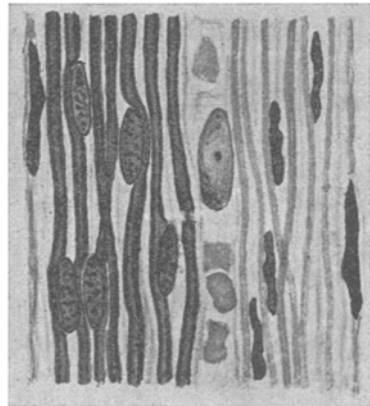


Fig. 15. Hornhautnerv am Limbus (Halbschematisch). Die langgestreckten Kerne zu beiden Seiten gehören der äusseren Nervenscheide an. Links markhaltige Nervenfasern. Die ovalen granulierten Kerne (links) gehören den markhaltigen Nervenfasern an, die langgestreckten Kerne mit unregelmässigen Konturen (rechts) gehören den marklosen Fasern an. Zwischen markhaltigen und marklosen Fasern liegt ein Gefäss mit Blutkörperchen und Endothelkern. Das Verhalten der Kerne zu den Markscheiden ist deutlich zu erkennen.

der markhaltigen Fasern durch folgende Characteristica: Erstens färben sie sich intensiver und gleichmässiger, d. h. es ist in ihnen nur eine geringe Zahl mit Hämatoxylin stark färbbarer Granula sichtbar. Zweitens haben sie eine mehr längliche Gestalt mit zugespitzten Endigungen und ihre Ränder sind nicht glatt und regelmässig, sondern besitzen Einbuchtungen. Das Vorhandensein von Protoplasma in der Nachbarschaft dieser Kerne konnte ich nur einige Male mit Sicherheit feststellen; es war als stark lichtbrechende, die Kerne umgebende Masse sichtbar.

Im Nervenstamm sind auch die marklosen Fasern von einer feinsten Schicht eingehüllt, auf deren Innenseite die oben erwähnten Kerne liegen. Diese Scheide konnte ich nur in den Zweigen erster Ordnung vorfinden; ihr weiteres Vorhandensein erscheint fraglich.

Wir kommen jetzt zu der dritten Kernkategorie, zu den polymorphen Kernen, die sich im Teilungspunkt der Hornhautnerven vorfinden. An der Stelle der ersten Nervenverteilung findet man, wenigstens beim Menschen, nicht immer die vielförmigen Kerne, mit denen wir uns jetzt beschäftigen werden. Dagegen findet man gewöhnlich an der ersten Teilungsstelle, wenn die markhaltigen Fasern dieselbe erreichen, Kerne ähnlich den der Markscheide anliegenden, jedoch von etwas grösserem Umfang.

Die polymorphen Kerne, die sich nach der Goldmethode besser sichtbar machen lassen als die andern Nervenkerne, finden sich häufiger an Orten der zweiten und höheren Teilung. Diese Kerne besitzen eine stark variierende Gestalt und sind im antero-posterioren Durchmesser abgeplattet. Sie besitzen bald eine rundliche, bald eine hufeisenförmige, meist jedoch eine herzförmige Gestalt. Ihre Ränder sind glatt und färben sich mit Ehrlichschem Hämatoxylin sehr intensiv. Wie die Kerne der markhaltigen Fasern, enthalten sie mit den Kernfärbemitteln sich stark tingierende Granula. In der Nähe der Hornhautperipherie sind diese Granula klein und von grosser Zahl. In den zentralen Teilen ist die Zahl oft geringer, bisweilen findet man daneben zwei grössere, nicht immer scharf umschriebene Chromatinkörner.

Manchmal sind die Kerne im Bereich der Bifurkation kleiner Zweige im Zentrum der Cornea arm an Granula, oder sie besitzen überhaupt keine. Dagegen kann man in ihnen dann zwei wirkliche Nucleolen von spärlicher Gestalt finden, einen grösseren und einen kleineren mit scharf umschriebenen Rändern, die sich mit Hämatoxy-

lin intensiv färben und $1\frac{1}{2}$ — $2\ \mu$ dick sind. Bielschowsky und Pollak¹⁾ beobachteten ebenfalls in den Kernen der Hornhaut einiger Säugetiere die Anwesenheit zweier Kernkörperchen. Diese Nucleoli enthaltenden Kerne lassen bei starker Vergrößerung eine gekörnte Struktur erkennen und sind äusserst chromatinarm. Protoplasma liess sich neben diesen Kernen nicht nachweisen.

Die Form dieser an den Teilungspunkten der Nerven gelegenen Kerne, das Fehlen eines grossen Nucleolus, die Tatsache, dass von der Kernmembran ausgehende Chromatinbälkchen- und Stränge fehlen, schliesslich auch die Abwesenheit einer leicht darstellbaren Protoplasmasubstanz, alle diese Tatsachen scheinen es mir unwahrscheinlich zu machen, dass es sich in unserm Fall um Ganglienzellen handelt. Ich bin eher geneigt, diese Zellen als Neurogliazellen aufzufassen. Mit Leukocyten können diese Kerne nicht verwechselt werden.

Was die Lage dieser Kerne in den Nerven anbetrifft, liegen sie nur in seltenen Fällen so, dass Nervenfasern sowohl auf ihrer vorderen als auch auf ihrer hinteren Seite verlaufen. Meistens befinden sie sich auf der Oberfläche der Nerven; oft nehmen sie infolge ihrer relativen Dicke im Verhältnis zu der starken Abplattung des Nerven gerade dort, wo sie liegen, den ganzen Nervendurchmesser ein, so dass sich weder auf ihrer vorderen noch auf ihrer hinteren Seite Nervenfasern finden. Kommen die Nervenfasern also in die Nähe des Kernes, so lehnen sie sich nicht an eine seiner Oberflächen an, sondern biegen aus und ziehen an den Rändern des Kernes vorbei, wie wenn sie einem Hindernis ausweichen.

Bei der Topographie der Hornhautnerven des Menschen haben wir gesehen, dass der grösste Teil der Nerven die Bowmansche Membran durchdringt, ohne mit dem sogenannten Terminalplexus in Beziehung zu treten, und dass sich viele von den Nerven vor ihrem Eintritt in die Bowmansche Membran meistens noch einmal dichotomisch teilen (Fig. 4, Taf. VII). An der Teilungsstelle dieser feinen Nervenäste finden sich ein, seltener zwei bis drei stark färbbare Kerne von derselben histologischen Beschaffenheit, wie die zwischen den marklosen Fasern der Nervenzweige gelegenen länglichen Kerne. Ihre Form ist gewöhnlich dreieckig.

Häufig ändert ein menschlicher Hornhautnerv plötzlich seine Richtung und bildet mit den proximalen Teilen einen stumpfen Winkel.

¹⁾ Bielschowsky u. Pollak, Zur Kenntnis der Innervation des Säugetierauges. Neurolog. Zentralbl. Bd. XXIII.

Von dem Scheitel dieses Winkels geht ein Nervenzweig aus. Am Abgangspunkt dieses Nervenzweigchens, das bald mehr, bald weniger Fasern enthält, finden sich in der Regel Kerne, die sich in ihrer Struktur den polymorphen, an den Bifurkationsstellen der Nerven vorhandenen Kernen anschliessen. Gewöhnlich sind diese Kerne so angeordnet, dass zwischen ihnen einige der zum neuen Nervenast ziehenden Fasern hindurchgehen können. Kommt diese Winkelbildung bei einem kleinen Nervenast vor, so findet man am Abgangspunkt des Nervenzweigchens im Nerven selbst zwei dreieckige Kerne mit einander zugekehrten Basen. Diese Erscheinung ist so häufig, dass, wenn man auf einem hauptsächlich mit Kernfärbemitteln behandelten Präparat am Punkte der Verlaufsänderung eines Nerven zwei dreieckige Kerne antrifft, man fast mit Sicherheit annehmen darf, dass von hier ein Nervenzweig ausgeht, der ohne genaueres Zusehen unserm Auge oft entginge.

Mit dem Thema der Kerne und der Markscheiden steht die Frage nach dem Bau und der Lage der Circumfibrillärschicht in Verbindung.

In einigen anatomischen Werken und Abhandlungen findet man die Angabe, dass die cornealen Nervenfasern nach Verlust ihrer Markscheide ebenso wie die Kerne bloss liegen und dass deshalb die Kerne mit den Fasern, neben oder zwischen denen sie liegen, in direkte Berührung kommen.

Schultz¹⁾ gibt an, zwischen den marklosen Fasern der Hornhautnerven eine feinkörnige Substanz beobachtet zu haben, die er für eine Kittsubstanz hält, ohne dass er jedoch im stande gewesen wäre, ihre Natur aufzuklären.

Waldeyer²⁾ ist der Ansicht, dass die Markscheide überhaupt nicht in einiger Entfernung vom Limbus aufhört, sondern dass eine feine aus einer granulären Substanz bestehende Schicht die einzelnen Fasern weiterhin umgibt. Diese granuläre Substanz soll aber viele Eigenschaften der Markscheide verloren haben. Nach Waldeyer erstreckt sie sich bis in die feinsten Nervenverzweigungen.

Engelmann³⁾ ist der Ansicht, dass nicht ein Teil der Markscheide selbst, sondern die die Markscheide umgebende Schicht nach

¹⁾ Schultz, F., Experimentelle Studien über Degeneration und Regeneration der Cornealnerven. 1881.

²⁾ Waldeyer, cit. nach Virchow, loc. cit.

³⁾ Engelmann, loc. cit.

dem Aufhören der Markscheide die Nervenfasern während ihres intracornealen Verlaufes einhüllt.

Die einen Autoren sind also der Ansicht, dass eine Nervenhülle die einzelnen marklosen Fasern umgibt [zu diesen zählen ausser Waldeyer und Engelmann auch Cohnheim¹⁾ und Klein²⁾]. Die andern Autoren meinen, dass es sich um eine Kittsubstanz handelt, die die marklosen Fasern desselben Nervenastes zusammenhält [Schultz³⁾, Ranvier⁴⁾, Wolff⁵⁾, Apathy⁶⁾].

Aus dem Gesagten geht hervor, dass der grösste Teil derjenigen Autoren, die sich besonders mit der feineren Anatomie der Hornhautnerven befasst haben, die Nervenfasern in der Hornhaut nicht als nackt ansieht.

Apathy⁷⁾, der sich besonders mit dem räumlichen Verhältnis der Fibrillen zueinander befasste, konnte nachweisen, dass diese letzteren von der Substanz, die er inter- und perifibrilläre Substanz nennt, in ein Bündel vereinigt sind.

Virchow⁸⁾, der ebenfalls die Anwesenheit einer Kittsubstanz annimmt, gibt ihr aus sprachlichen Gründen den Namen Circumfibrillärsubstanz.

Über die Natur dieser Circumfibrillärsubstanz gehen die Ansichten auseinander. Viele Autoren enthalten sich aller Angaben über dieselbe. Im allgemeinen scheint die Ansicht vorzuherrschen, dass es sich um eine Substanz von ähnlicher Beschaffenheit wie das Protoplasma handelt. Es wurden auch diese Untersuchungen von den Autoren ausschliesslich an Tieren ausgeführt.

Ogleich ich bei meinen Studien an Präparaten der menschlichen Hornhaut keine Scheide um die einzelnen Nervenfasern der feinen Nervenäste feststellen konnte, so kam ich doch zu der Überzeugung, dass sich auch beim Menschen eine nicht geringe Menge von Circumfibrillärsubstanz vorfindet, die um so geringer wird, je dünner die

¹⁾ Cohnheim, cit. nach Virchow.

²⁾ Klein, On the peripheral distribution of non-medullated nerve fibres. Quarterly Journ. of microsc. science. XI. N. S. p. 405. 1871.

³⁾ Schultz, F., loc. cit.

⁴⁾ Ranvier, loc. cit.

⁵⁾ Wolff, Die Nerven der Cornea. Arch. f. mikrosk. Anat. Bd. XX. S. 373.

⁶⁾ Apathy, St., Das leitende Element des Nervensystems und seine topographischen Beziehungen zu den Zellen. Mitteil. d. Zoolog. Station zu Neapel. XII. 1897.

⁷⁾ Apathy, loc. cit.

⁸⁾ Virchow, loc. cit.

Nervenäste werden. Was die Natur dieser Substanz betrifft, so glaube ich mich den Autoren anschliessen zu müssen, die ihr eine protoplasmaähnliche Beschaffenheit zuschreiben. Zusammen mit ihr glaube ich manchmal eine mikroskopisch nicht immer leicht sichtbar lipoidische Substanz gefunden zu haben. Bei mehreren, durchaus normalen ganz frischen Hornhäuten konnte ich die Anwesenheit feinsten sudanophiler Tröpfchen in der Fibrillärschicht nachweisen, während gleichzeitig an den andern Teilen der Hornhaut keine Spur von Fett oder von irgendeiner fettähnlichen Substanz zu finden war. Je näher die Nerven an das Zentrum der Hornhaut kommen, um so mehr nehmen diese winzigen Tröpfchen ab. Ihre Abnahme entspricht also der Reduktion der circumfibrillären Substanz.

Über die Endigungen der menschlichen Hornhautnerven und über die Verteilung der Nerven jenseits der Bowmanschen Membran.

Die Endigungen der Hornhautnerven kann man in zwei grosse Kategorien einteilen. Zur ersten Kategorie gehören die Nervenendigungen im Parenchym, zur zweiten die Nervenendigungen im Hornhautepithel. Die letzteren werde ich weiter unten beschreiben, nachdem ich den suprabasalen und epithelialen Verlauf der Nervenfasern nach Durchdringung der Bowmanschen Membran auseinandergesetzt haben werde.

Dass Nervenfasern mit oder ohne besondere **Terminalbildungen im Hornhautparenchym** endigen, wurde von vielen Autoren [Engelmann¹⁾, Hoyer²⁾, Waldeyer³⁾] zugegeben, während andere Autoren, wie Ranvier⁴⁾, dieser Annahme skeptisch gegenüberstehen oder die Existenz bestimmter Nervenendigungen im Hornhautparenchym direkt leugnen [Kölliker⁵⁾].

Auch diese Untersuchungen blieben auf die Hornhäute von Tieren beschränkt, bis Dogiel⁶⁾ seine Aufmerksamkeit speziell dieser Frage zuwendete und im Parenchym der mit Methylenblau behandelten menschlichen Hornhaut eigenartige Nervenendigungen nachwies, die die Form von Schlingen, Häkchen, Knäulchen und Plättchen haben.

Dogiel versichert, diese Endapparate besonders am Hornhaut-

¹⁾ Engelmann, loc. cit.

²⁾ Hoyer, loc. cit.

³⁾ Waldeyer, loc. cit.

⁴⁾ Ranvier, loc. cit.

⁵⁾ Kölliker, loc. cit.

⁶⁾ Dogiel, loc. cit.

rand und in den oberflächlichen Teilen in grösserer Menge gefunden zu haben. Er fügt hinzu, dass diese Bildungen im blutgefässhaltigen Teil der Cornea (besonders die Knäulchenbildungen) noch zahlreicher sein sollen, dass er sie aber auch in $\frac{1}{2}$ bis $1\frac{1}{2}$ mm Entfernung vom Limbus unterhalb der Bowmanschen Membran aufgefunden habe.

Bei der Untersuchung meiner mit Methylenblau gefärbten Hornhautpräparate befasste ich mich besonders mit dem Aufsuchen dieser von Dogiel beschriebenen Formationen, die bei Tieren mit dieser oder mit andern Methoden scheinbar von keinem einzigen Autor jemals im Hornhautparenchym aufgefunden worden sind. In der Conjunctiva corneae konnte ich, wenn auch nur in geringer Menge, Bildungen ähnlich den von Dogiel beschriebenen auffinden.

Was die eigentliche Hornhaut anbetrifft, so weichen meine Resultate von denen Dogiels ab, da ich niemals in einer zentralwärts von den pericornealen Gefässen gelegenen Zone Knäulchenbildungen feststellen konnte, ebensowenig unterhalb der Bowman'schen Membran in $\frac{1}{2}$ bis $1\frac{1}{2}$ mm vom Limbus. Die Bildungen, die Dogiel Schlingen und Häkchen nennt, konnte ich dagegen an der Peripherie des eigentlichen Hornhautgewebes bis in 1 mm Entfernung vom Limbus, allerdings nur in sehr beschränkter Zahl, feststellen. Dasselbe gilt von den sogenannten Endblättchen Dogiels, die ich im Hornhautgewebe bis in $\frac{1}{2}$ mm Entfernung von den pericornealen Gefässen, jedoch nie weiter zentralwärts auffinden konnte. Sie endigten in meinen Präparaten etwas zugespitzt und enthielten einige mit Methylenblau stark färbare Granulationen. Nucleolen konnte ich in ihnen nie auffinden.

Terminalbildungen einer sich verfeinernden Faser konnte ich in der eigentlichen Hornhautsubstanz oft antreffen, jedoch konnte ich nicht in allen Fällen den Eindruck gewinnen, dass es sich um eine wirkliche spitze Endigung einer Nervenfasers handelt, da ich es nicht für

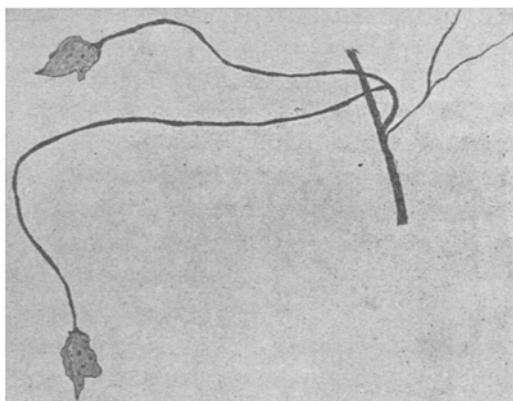


Fig. 16. Nervenplättchen, in den oberflächlichen Schichten des Hornhautparenchyms (am Limbus). Methylenblaupräparat.

Terminalbildungen einer sich verfeinernden Faser konnte ich in der eigentlichen Hornhautsubstanz oft antreffen, jedoch konnte ich nicht in allen Fällen den Eindruck gewinnen, dass es sich um eine wirkliche spitze Endigung einer Nervenfasers handelt, da ich es nicht für

ausgeschlossen halte, dass sich diese Stellen schlecht gefärbt haben. In einigen Fällen glaube ich es jedoch sichergestellt zu haben, dass einige in der Nähe eines Nervenzweiges sich loslösende Fäserchen tatsächlich frei endigen. Diese laufen in einer knopfförmigen Bildung aus (siehe Fig. 4 *f* und *f'*, Taf. VII).

Über die Beziehungen zwischen den Endigungen in der eigentlichen Hornhaut und den fixen Zellen wurde viel diskutiert. Während einige Autoren die Nerven in den fixen Zellen endigen lassen, ziehen andere nicht weniger glaubwürdige Autoren dieses Verhalten in Zweifel oder bestreiten es auf das bestimmteste. Diese Untersuchungen wurden leider fast ausschliesslich an Tieren vorgenommen.

An Menschen beschäftigte sich Dogiel¹⁾ hiermit und versichert, niemals die geringste Beziehung der Nervenfasern des Hornhautstroma zu den Hornhautzellen aufgefunden zu haben.

Was die Beziehungen der Nervenfasereudigungen zu den fixen Hornhautzellen angeht, so bestätigten meine Untersuchungen die Resultate Dogiels; ich konnte nämlich niemals eine Nervenfaserver weder im Protoplasma noch im Kern der fixen Zellen endigen sehen, wie Lippmann²⁾ es beim Frosch behauptet.

Ranvier³⁾ bemerkt in seinen Studien über die tierische Hornhaut, dass die Nervenfaserver nie in der fixen Hornhautzelle endigt, aber dass das Entgegengesetzte eintreten kann, nämlich dass Ausläufer einer fixen Zelle an einer Nervenfaserver endigen können. Virchow⁴⁾ gibt eine Abbildung wieder, die zu den Angaben Ranviers passt; auf dieser Abbildung sieht man von der fixen Hornhautzelle eines Frosches Ausläufer nach einem Nerven hingehen, ohne dass jedoch die Zelle in direkte Verbindung mit dem Nerven tritt. Auch ich konnte dieses Verhalten oft an menschlichen Hornhäuten nachweisen, ohne dass ich jedoch ein direktes Berühren zwischen den Fortsätzen der fixen Zellen und den Nervenfasern ausschliessen konnte. Deshalb glaube ich, eine nähere Beziehung zwischen den Fortläufern der fixen Zellen und den Nervenfasern nicht von der Hand weisen zu dürfen.

Wir haben bei der Beschreibung der Topographie der Hornhautnerven gesehen, dass viele der letzteren die Bowmansche Membran

¹⁾ Dogiel, loc. cit.

²⁾ Lippmann, loc. cit.

³⁾ Ranvier, loc. cit.

⁴⁾ Virchow, loc. cit.

in mehr oder minder senkrechter Richtung durchbohren, ohne dass sie etwas mit dem subbasalen Plexus zu tun hätten. Ferner haben wir gesehen, dass von den durch den Plexus subbasalis in der Hornhaut geschaffenen Bildungen (den die Autoren so regelmässig und in so grosser Ausdehnung in der Hornhaut der Tiere antreffen) nur wenige Nervenfasern zum Hornhautepithel hinziehen, während der grösste Teil der Nerven, die die Bowmansche Membran durchbohren, nichts mit dem Plexus subbasalis zu tun hat.

Vor allem erhebt sich nun die Frage, ob die sogenannten Fasciculi perforantes von vorher getrennt verlaufenden Fasern gebildet werden, die sich am Eintrittsforamen des Nervenkanals der Bowmanschen Membran vereinigt haben. Dem Anscheine nach vereinigen sich bei mehreren Tieren viele Fasern am Eintrittsforamen, um ein durchbohrendes Nervenbündel zu bilden, und zwar Nervenfasern, die isoliert aus dem sogenannten oberflächlichen Plexus entsprungen sind; aber kurz nach dem Austritt aus dem Nervenporus trennen sich diese Fasern wieder.

Beim Menschen dagegen stammen in der Regel die Fasciculi perforantes von Fasern, die zu ein und demselben Nervenzweig gehören und, wie wir sehen werden, fortwährend vereinigt unterhalb der Bowmanschen Membran von dem Nervenast wegziehen und letzteren durchbohren. Oft stellen die durchbohrenden Nervenbündel die Fortsetzung sämtlicher Fasern eines und desselben Nervenzweiges dar (siehe Fig. 5, Taf. VII).

Für die ein durchbohrendes Nervenbündel zusammensetzenden Fasern wurde beim Menschen keine auch nur approximative Zahlenangabe gemacht. Beim Meerschweinchen scheinen sie sehr zahlreich zu sein. Hier zählte Cohnheim¹⁾ bis zu 20; beim Kaninchen fand Ranvier²⁾ ebensoviel, während sie nach den Angaben von Engelmann³⁾ beim Frosch nur 2—10 betragen.

Beim Menschen übersteigt die Zahl der aus dem Nervenporus ziehenden Fasern in der Regel nicht 12; nur in einzelnen Fällen konnte ich 15 zählen. Es handelte sich hierbei immer um Nervenbündel, die die Bowmansche Membran in der Nähe des Hornhautzentrums durchbohren.

Wir haben schon oben gesehen, dass man am letzten Teilungspunkt der Hornhautnerven Kerne manchmal in einer Anzahl von 1

¹⁾ Cohnheim, loc. cit.

²⁾ Ranvier, loc. cit.

³⁾ Engelmann, loc. cit.

bis 3 antreffen kann. Vom letzten Teilungspunkt der Nerven an enthalten die durchbohrenden Nervenbündel bis zum Austrittsforamen niemals Kerne. Findet man daher auf einem Transversalschnitt in der Bowmanschen Membran neben einem Nerven einen Kern, so kann man sicher sein, dass es sich um keinen Nervenkerne handelt, sondern um den Kern einer Wanderzelle. Bekanntlich folgen diese Zellen mit Vorliebe dem Nervenverlauf, um vom Hornhautparenchym durch die Bowmansche Membran hindurch zum Epithel zu gelangen.

Vom durchbohrenden Nervenbündel trennen sich während seines Verlaufs in der Bowmanschen Membran in der Regel keine Fasern los. Doch konnte ich in einzelnen Fällen eine Teilung eines durchbohrenden Nervenbündels beobachten, kurz bevor es die vordere Oberfläche der Bowmanschen Membran erreichte.

Unter „suprabasalen Nerven“ will ich die Fasern verstehen vom Austritt aus der Bowmanschen Membran bis zu ihren Endigungen.

In der Abhandlung von Virchow¹⁾ werden die suprabasalen Nerven der Hornhaut oder die Epithelabschnitte der Hornhautnerven in drei Kategorien eingeteilt: 1. basale Ausbreitung, 2. intraepitheliale Ausbreitung, 3. Endigungen. Meiner Ansicht nach ist diese Einteilung in drei Klassen in jeder Hinsicht geeignet, die Beschreibung dieses Abschnittes der Hornhautnerven zu vereinfachen.

I. Basale Ausbreitung. — Dieser Abschnitt der Hornhautnerven wurde seit seiner Entdeckung von Cohnheim²⁾ „subepitheliales Geflecht“ genannt. Aber wie H. Virchow ganz richtig erwähnt, ist weder die Bezeichnung subepitheliales, noch die Bezeichnung Geflecht einwandfrei.

Cohnheim und Merkel³⁾ waren der Ansicht, dass das sogenannte subepitheliale Geflecht sich unterhalb der Basis der Zellen der tiefen Schicht des Hornhautepithels befände. Kölliker⁴⁾ und Engelmann⁵⁾ und nach ihnen Crevatin⁶⁾ geben zwar zu, dass dieser Teil der Hornhautnerven zwischen der Bowmanschen Membran und den basalen

¹⁾ Virchow, loc. cit.

²⁾ Cohnheim, loc. cit.

³⁾ Merkel, F., Über die Endigungen der sensiblen Nerven in der Haut der Wirbeltiere. Rostock.

⁴⁾ Kölliker, A., Über die Nervenendigungen in der Hornhaut. Würzb. Naturwissenschaftl. Zeit. VI.

⁵⁾ Engelmann, loc. cit.

⁶⁾ Crevatin, F., Beitrag zur Kenntnis der epithelialen Geflechte bei Säugetieren. Anat. Anz. Bd. XXIII. S. 151. 1903.

Zellen des Hornhautepithels sich befände, glauben aber, dass diese Nerven sich zum Teil auch zwischen den Basalzellen selbst vorfinden. Um diese letzte Behauptung zu beweisen, wies Ranvier¹⁾ diese Nerven im abgelösten Hornhautepithel nach. Hieran schliesst Virchow folgende Überlegung: Engelmann konnte nachweisen, dass Wanderzellen häufig an der Kreuzungsstelle der Nervenfasern liegen bleiben. Da nun die Wanderzellen sich zweifellos in den intraepithelialen Lücken vorfinden, so wird dies wahrscheinlich auch für die Nervenfasern zutreffen.

Die Untersuchung über diesen Punkt der Hornhautnerven wurde an Tieren ausgeführt und zwar an ganz frischem Material. Auch Hoyer²⁾, der die andern Teile der menschlichen Hornhautnerven untersuchte, gründet seine Ergebnisse über die diesseits der Bowmanschen Membran gelegenen Nerven fast ausschliesslich auf die Resultate seiner Untersuchungen an der Hornhaut des Kaninchens.

Die oben angegebene Hämatoxylinmethode, mit der ich ausgezeichnete Resultate beim Studium der andern Teile der Hornhautnerven erhielt, gab keine so guten Färbungen bei den Nerven, die die Bowmansche Membran durchdrungen haben. Daher musste ich mich bei diesen Untersuchungen der Goldchloridmethoden, der Silbernitratmethoden und hauptsächlich der Färbung mit Ehrlich'schem Methyleneblau bedienen. Diese Verfahren, mit denen ich ausgezeichnete Resultate erhielt, habe ich schon am Anfang dieser Arbeit beschrieben; hier will ich nur erwähnen, dass die Frische des Materials bei diesem Abschnitt der Hornhautnerven von ausserordentlicher Bedeutung ist und dass ich schon wenige Stunden nach dem Tode keine brauchbaren Färbungen mehr erhalten konnte. Die besten Ergebnisse erhielt ich an den Hornhäuten, die ich lebensfrisch untersuchen konnte.

Nach dem Durchdringen der Bowmanschen Membran verlassen die Nerven diese nicht sogleich, sondern sie biegen sich zurück und laufen ein gutes Stück in einer in der vorderen Oberfläche der Membran selbst eingetragenen Rinne (Rinnenbildung), die um so seichter wird, je weiter sich die Nerven vom Porus entfernen.

Dies kann man auf den gut gelungenen Transversalschnitten erkennen; verfolgt man die Schnittserie, so bemerkt man, dass das Nervenbündel nach dem Aufhören der Rinne sich in seine einzelnen Fäserchen aufteilt, welche letztere auf der vorderen Oberfläche der

¹⁾ Ranvier, loc. cit.

²⁾ Hoyer, loc. cit.

Bowmanschen Membran liegen und an bestimmten Punkten in einer Rinnebildung der hinteren Oberfläche der Basalzellen verlaufen.

Eine rinnenförmige Vertiefung der basalen Membran, in der ein kurzes Stück einige stärkere Fasern verlaufen, wurde auch von Hoyer¹⁾ beobachtet.

Wenn die den durchbohrenden Nerven zusammensetzenden Fasern sich an der vorderen Seite der Bowmanschen Membran zu teilen beginnen (wobei sie sich voneinander entfernen), so entstehen hierbei Bildungen, die nicht in allen Teilen der Hornhaut gleich sind. An den peripheren Teilen der Hornhaut, in denen die durchbohrenden Nerven aus wenigen und manchmal nur aus einer Faser bestehen, finden sich keine charakteristischen Bildungen.

Dasselbe ist jedoch nicht bei den zentralen Teilen der Hornhaut der Fall. Hier wenden sich nach ihrer Teilung und ihrem Auseinanderweichen alle Fasern gegen das Zentrum der Hornhaut zurück, ohne dass sie jemals beim Menschen sternförmige, nach allen Seiten ausstrahlende Bildungen hervorbrächten. Meistens nehmen sie eine Federbuschgestalt an, manchmal sehen sie nach den Angaben von Cohnheim²⁾ und Virchow³⁾ bei Tieren wie ein Kometenschweif aus.

Betrachten wir jetzt die einzelnen Fasern während ihres Verlaufs. Wie gesagt ziehen sie zuerst zwischen der vorderen Oberfläche der Bowmanschen Membran und der hinteren Oberfläche der Basalzellen. Sie sind auf dieser Strecke entweder gekrümmt oder geradlinig. Folgt man den Fasern weiterhin, so sieht man, dass sie ein Knie bilden oder wellig fast im Zickzack verlaufen. An den Stellen, wo die Fasern zickzackförmig verlaufen, befinden sie sich bereits zwischen den Basalzellen und zwar zuerst zwischen deren tiefen Teilen.

Die Fasern dieser basalen Ausbreitung teilen sich beim Menschen selten; gewöhnlich trennen sie sich kurz nach ihrem Austritt aus dem Pore von einander und verlaufen, wie ich nachher auseinandersetzen werde, gewöhnlich isoliert zum Endpunkt.

Die Dicke der Fasern schwankt; einzelne haben einen zwei- bis dreimal grösseren Durchmesser als die andern. Faseranschwellungen, die meiner Ansicht nach ein Kunstprodukt darstellen, kann man auch hier antreffen. In einzelnen sehr gut gefärbten Fasern fehlten auch hier die Anschwellungen gänzlich.

¹⁾ Hoyer, loc. cit.

²⁾ Cohnheim, loc. cit.

³⁾ Virchow, loc. cit.

Eine Verbindung zwischen den einzelnen Fasern oder basalen Ausbreitung wird von dem grössten Teil der Autoren nicht nur für wahrscheinlich, sondern sogar für sicher gehalten, besonders bei Tieren wiesen die Autoren Cohnheim¹⁾, Kölliker²⁾, Ranvier³⁾ u. A. mit den verschiedensten Methoden die mehr oder minder ausgeprägte Anwesenheit eines wirklichen Plexus nach. Arnstein⁴⁾ untersuchte Hornhäute bei Fröschen, Vögeln, Hunden und Kaninchen und kam zur Überzeugung, dass die den sogenannten Plexus zusammensetzenden Fasern sich nicht kreuzen, sondern untereinander anastomosieren. Kölliker⁵⁾ gibt an, dass diese Verbindungen beim Menschen weniger zahlreich sind, als beim Meerschweinchen. Auch Hoyer⁶⁾, der oft von einem Gitter spricht, gibt der Meinung Ausdruck, dass die Fasern sich in Wirklichkeit nicht kreuzen.

Auf Grund meiner Präparate bin ich zur Überzeugung gekommen, dass beim Menschen Anastomosen der Fasern in diesem Teil der Hornhaut fehlen; auf Stücken, die gut mit Methylenblau gefärbt waren, konnte ich deutlich sehen, dass die Fasern sich zwar häufig kreuzen und übereinander legen, niemals konnte man aber auf ihrem Verlauf eine Andeutung von Verschmelzung antreffen.

Während ihres Verlaufes in der Bowmanschen Membran fehlt beim Menschen wie gesagt jede Andeutung von Kernen. Jenseits der Bowmanschen Membran in dem Epithel wird die Existenz von Kernen neben den Nervenfasern von einzelnen Autoren behauptet, von andern bestritten. Es gibt auch Autoren, die eine direkte Verbindung zwischen den Epithelzellen und den intraepithelialen Fasern annehmen [S. Mayer⁷⁾]. H. Virchow⁸⁾ fand in einer sehr gut vergoldeten Entenhornhaut Kerne, die den Fasern der basalen Ausbreitung anlagen. Diese Kerne stimmten im Volumen mit dem Kern der Epithelzellen überein und waren von bald unregelmässig abgerundeter und gebogener, bald von geknickter Gestalt. Am Begegnungspunkt zweier Nervenfasern fand er auch V-förmige Kerne, deren beide Schenkel sich an zwei Nervenfasern hinstrecken. In der Umgebung einiger Kerne fand sich manchmal ein feinkörniges Protoplasma. Auf

1) Cohnheim, loc. cit.

2) Kölliker, loc. cit.

3) Ranvier, loc. cit.

4) Arnstein, loc. cit.

5) Kölliker, loc. cit.

6) Hoyer, loc. cit.

7) Meyer, S., loc. cit.

8) Virchow, H., loc. cit.

Grund eingehender Untersuchungen kam Virchow zu der Überzeugung, dass es sich um Leukocyten handle, um so mehr als sich nach den Angaben von Engelmann Wanderzellen gern an den Kreuzungsstellen von Nervenfasern aufhalten und an letzteren entlang kriechen.

Nach ihrem Austritt aus dem Porus fand ich die Nervenfasern beim Menschen kern- oder zellenlos. Oft sah ich Kerne entlang den Fasern zwischen den Epithelialzellen ziehen. Ich konnte mir jedoch immer versichern, dass es sich um Kerne der Wanderzellen handelte, da sie Eigentümlichkeiten der letzteren aufwiesen. Auf gut gefärbten ganzen normalen Hornhäuten konnte ich die Nervenfasern vom Porus an verfolgen, ohne jemals die geringste Spur von Kernen neben den Faserzellen anzutreffen. Mit Methylenblau, dessen ich mich zu diesen Untersuchungen hauptsächlich bediente, färben sich auch die Kerne der Epithelzellen (allerdings nur ganz schwach).

Man findet also an den Hornhautnerven des Menschen nur in den diesseits der Bowmanschen Membran, also im eigentlichen Hornhautparenchym gelegenen Teil Kerne.

II. Intraepitheliale Ausbreitung. Die Nervenfasern werden während ihres Verlaufs jenseits der Bowmanschen Membran immer oberflächlicher, dringen in das Epithel ein und hören somit auf, einen Teil der basalen Ausbreitung zu bilden.

Das gilt für die langen Fasern. Man kann aber auch Fasern antreffen, die sich von den sie begleitenden andern Fasern kurz vor dem Porus trennen und nicht allmählich, sondern auf dem kürzesten Wege nach der vorderen Oberfläche der Hornhaut vordringen (Fig. 1, 2, 3, Taf. VIII). Diese im Epithel fast transversal verlaufenden Fasern sind natürlich die kürzesten und können auf gut geführten Transversalschnitten in eine oder zwei Schnitten in ihrem ganzen intraepithelialen Weg verfolgt werden.

Die Länge der den Federbusch zusammensetzenden Fasern ist also sehr verschieden. Die senkrecht nach den oberflächlichsten Schichten der Hornhaut ziehenden Fasern messen einige Hundertstel Millimeter. Diejenigen Fasern jedoch, die allmählich nach den oberflächlichen Schichten der Hornhaut vordringen, messen mehrere Zehntel Millimeter und sind oft länger als 1 Millimeter. Im allgemeinen sind die Nervenfasern um so länger, je mehr sich der Porus, aus dem sie hergehen, dem Zentrum der Hornhaut nähert.

Der im Hornhautepithel selbst gelegene Teil der Cornealnerven verläuft an den Seiten der Zellen oder an der Vorder- oder Rück-

fläche der Zellen. Oft biegt eine Nervenfaser deutlich rechtwinklig ab, um dann wieder einen dem ursprünglichen sich annähernden Verlauf zu nehmen. Bei aufmerksamer Beobachtung wird man erkennen, dass die Faser diesen winkligen Verlauf nehmen musste, um zwischen zwei Zellen durchzutreten.

Die rechte Winkelbildung zwecks Durchtritt zwischen den Zellen findet sich gewöhnlich nur in der Frontalebene. Der Aufstieg zur Epitheloberfläche erfolgt dagegen in der Regel allmählich.

Nach einem allmählichen Anstieg von hinteren zu vorderen Epithellagen können die Nervenfasern in diesen von neuem rechtwinklige Abbiegungen in einer Frontalebene zeigen, um nach mehr oder minder langem Verlauf in verschiedener Höhe zu endigen. Crevatin¹⁾ traf bei einigen Säugetieren Nervenfasern, die nach Erreichen der obersten Epithelschichten rechtwinklig nach den unteren Schichten umbiegen, um wieder zu den oberflächlichen Zellen des Hornhautepithels zu verlaufen. Beim Menschen konnte ich einen ähnlichen Verlauf bei den im Epithel befindlichen Fasern niemals finden.

Einige Autoren glaubten an zahlreiche Anastomosen zwischen den im Hornhautepithel gelegenen Nerven und benannten daher diesen Nervenabschnitt direkt intraepitheliales Netz. Von diesem Netz sollen dann Fasern ausgehen, die in mehr oder minder senkrechtem Verlauf die oberste Epithelschicht erreichen.

Aus meinen Präparaten, besonders den mit Methylenblau gefärbten, bin ich zum Schluss gekommen, dass, wie im Hornhautparenchym selbst und in der basalen Ausbreitung, so auch im Hornhautepithel die Nerven sich an keinem Plexus zu beteiligen brauchen, wenn sie zur Oberfläche ziehen.

Kreuzungen von Nervenfasern kommen zwar vor, aber es kommt dabei nicht zu Anastomosen und noch weniger zu Plexusbildungen. Die Nervenfasern des Hornhautepithels zeigen also einen vollständig isolierten Verlauf, ein intraepithelialer Plexus besteht demnach beim Menschen nicht.

Der grösste Teil der Nervenfasern der Hornhaut überschreitet meist nicht das Hornhautzentrum, d. h. die Fasern eines an einem Punkt der Hornhautperipherie eingetretenen Nervenstammes ziehen nicht über die Spitze ihres mehr oder minder grossen Sektors hinaus. Immerhin ist es nicht selten, dass Fasern von Nervenstämmen, die an verschiedenen Punkten der Hornhautperipherie eingetreten sind,

¹⁾ Crevatin, loc. cit.

sich im Zentrum der Cornea kreuzen, also von dem oben als Norm hingestellten Verhalten abweichen. Das gleiche Verhalten zeigen die intraepithelialen Nerven.

III. Endigungen der Epithelnerven. Auch die Endigungen der Nerven im Epithel wurden bisher hauptsächlich an tierischen Hornhäuten studiert. Angaben über die Nervenendigungen in der menschlichen Hornhaut finden sich ganz verstreut und wenig detailliert in den verschiedenen Arbeiten. Abgesehen von den Autoren, die eine Endigung der Nerven im Hornhautepithel direkt leugnen, und denen, die die Epithelnerven nicht frei, sondern in Form eines von den Anastomosen der verschiedenen Fasern gebildeten Netzes [Klein¹⁾] endigen lassen, finden sich auch solche, die eine wirkliche Endigung der Nerven im Hornhautepithel annehmen und zwar in Form einfacher Endigungen der einzelnen Fasern, oder in Form einer knopfförmigen sogenannten Terminalverdickung.

Diejenigen Fasern, die an ihrem Endpunkt diese Verdickung besitzen, oder auch sämtliche isoliert im Hornhautepithel endigenden Fasern wurden Terminal- oder Endfasern genannt. Wir haben im vorhergehenden Kapitel gesehen, dass die Nervenfasern beim Menschen sich nach ihrem Austritt aus dem Porus trennen und selbständig verlaufen. Wollte man nun auch beim Menschen die Bezeichnung End- oder Terminalfasern gebrauchen, so würden alle Epithelnerven diese Bezeichnung auf ihrem ganzen Verlauf vor der Bowmanschen Membran verdienen.

Die fadenförmige Endigung der Nerven in der Hornhaut wird unter andern von Engelmann²⁾ vertreten, der beim Frosch beobachtete, dass sie immer feiner und feiner wurden, bis sie schliesslich verschwanden. Dasselbe fand Ciaccio³⁾ bei verschiedenen Tieren. Der grössere Teil der Autoren ist der Ansicht, dass die Nerven mit Verdickungen, den sogenannten Endknöpfchen, endigen. Diese werden als einfache, in Form und Volumen den Varicositäten ähnliche Verdickungen beschrieben und abgebildet. Manche schreiben ihnen bei einigen Tieren eine birnförmige Gestalt zu. Kein einziger Autor erwähnt meines Wissens eine besondere Struktureigentümlichkeit der Endigungen im Hornhautepithel.

¹⁾ Klein, loc. cit.

²⁾ Engelmann, loc. cit.

³⁾ Ciaccio, J., *Sopra il distribuimento e terminazione delle fibre nervose nella cornea*. Mem. dell' accad. delle science dell' istituto di Bologna. 1881.

Die Ansichten über die Lage der einzelnen Endigungen in den verschiedenen Schichten des Hornhautepithels gehen weit auseinander.

Hoyer¹⁾ und Dogiel²⁾, die hauptsächlichlichen Untersucher der menschlichen Hornhaut, behandelten diesen Punkt höchst stiefmütterlich. Ersterer lässt die Faser mit Verdickungen zwischen den flachen Zellen unmittelbar unter der freien Oberfläche des Epithels endigen; die Verdickungen hält er für Kunstprodukte. Der zweite Autor bildet in seiner Arbeit eine intraepitheliale Nervenfasern ab, die in den tiefen Schichten mit einer starken Verdickung endigt, die die Form einer kleinen Birne hat.

Cohnheim³⁾ war anfangs der Meinung, dass das Ende der Fasern frei auf der vorderen Oberfläche des Epithels endigt, so dass es fortwährend von der den Augapfel befeuchtenden Flüssigkeit benetzt wird. Genauer gesagt, sah dieser Autor wie Waldeyer⁴⁾ und Arnstein⁵⁾, sowohl spitzenförmige als auch knopfförmige Endigungen. Arnstein fand auch häkchenförmige Endgebilde im Epithel einiger Tiere.

Diese freien Endigungen auf der vorderen Oberfläche der Hornhaut wurden von keinem Autor angetroffen und Cohnheim selbst nahm später auch die Endigungen im Epithel an.

Manche Autoren sind der Ansicht, dass diese Endigungen nur in der oberflächlichen oder in der unter dieser liegenden cellulären Schicht vorkommen. Andere wiederum, dass diese Endigungen sowohl in den oberflächlichsten, als auch in den mittleren und unteren Schichten vorkommen.

Was die Lage der Endigungen zu den einzelnen Epithelzellen anlangt, so lassen einige Autoren sich hierüber überhaupt nicht aus, andere glauben, dass die Endigungen zwischen den einzelnen Zellen, also im Interzellulärraum liegen.

Vergeblich suchte ich mit den Gold- und Silbermethoden gute Präparate für das Studium der Nerven im Hornhautepithel und besonders deren Endigung herzustellen. Da sich bei diesen Methoden die Kitt-

¹⁾ Hoyer, loc. cit.

²⁾ Dogiel, loc. cit.

³⁾ Cohnheim, Über die Endigungen der sensiblen Nerven in der Hornhaut. Arch. f. pathol. Anat. Bd. XXXVIII. 1867.

⁴⁾ Waldeyer u. Izquierdo, Über die Endigungsweise der sensiblen Nerven. Arch. f. mikrosk. Anat. Bd. XVII. S. 367. 1880.

⁵⁾ Arnstein, C., Die Methylenblaufärbung als histologische Methode. Anat. Anz. 2. Jahrg. S. 125. 1887.

substanz der epithelialen Zellen stark färbt und da diese Methoden mehr Kunstprodukte als die Methylenblaufärbung geben, so kam ich schliesslich dazu, ganz frische Hornhäute, die sicher keine postmortalen Veränderungen zeigten, nach der oben erwähnten Methode mit Methylenblau zu färben. Ich erhielt so folgende Resultate: Nicht immer verläuft, wie Kölliker¹⁾ es annimmt, der letzte Teil der Nerven im Epithel kurz vor seiner Endigung parallel zur vorderen Oberfläche der Hornhaut. Beim Menschen gibt es kurze epitheliale Fasern, die sagittal verlaufen, einen grossen Teil des Hornhautepithels durchdringen und unverändert endigen. Sie lösen sich vom Teilungspunkt der Nervenbündel oder in seiner Nähe von den oben erwähnten Büscheln los und verlaufen senkrecht gegen die Oberfläche im Gegensatz zu den andern allmählich ansteigenden Fasern. Die steil ansteigenden Fasern endigen gewöhnlich in den mittleren Hornhautschichten, die andern längeren dagegen in den oberflächlichen Schichten.

Fasern, die in tiefen Schichten des Hornhautepithels endigen, kommen meiner Ansicht nach beim Menschen nicht vor. Jedermal, wenn ich den Eindruck hatte, dass eine Faser in den tiefen Schichten endigte, konnte ich schliesslich feststellen, dass es sich entweder um ein Kunstprodukt oder um eine unvollständige Färbung an der betreffenden Stelle handelte.

Wir haben gesehen, dass die intraepithelialen Nervenfasern stets zwischen den einzelnen Zellen verlaufen. Niemals konnte ich eine Nervenfasern durch eine Epithelzelle durchdringen oder in ihr endigen sehen.

Es finden sich also auch die Endigungsapparate zwischen den Zellen seitlich oder an der Vorder- oder Rückfläche. In den zentralen Teilen der Hornhaut finden sich die Endigungen oft zwischen den flachen Zellen der ersten oder oberflächlichen Schicht des Hornhautepithels. Da der letzte Teil der Epithelialfaser parallel zu den Oberflächen der Hornhaut verlaufen kann, und da infolge der verschiedenen Manipulationen sich die oberflächliche Schicht flacher Zellen des Hornhautepithels bisweilen löst, so kann es vorkommen, dass ein Terminalfäserchen frei an der vorderen Oberfläche der Hornhaut hängt, mit oder ohne Endigungsapparat. In diesem Falle findet man die Fasern, wie es Cohnheim²⁾ beschrieben hat, vor der vorderen Oberfläche der Hornhaut endigen, so dass man annehmen kann, dass sie im Leben fortwährend von der das Auge befeuchtenden Flüssigkeit benetzt wurden.

¹⁾ Kölliker, loc. cit.

²⁾ Cohnheim, loc. cit.

Weiterhin konnte ich feststellen, dass an der vorderen Oberfläche die Fasern ohne besondere Endapparate verhältnismässig häufiger sind, während die in den mittleren Schichten gelegenen Fasern an ihrer Endigung fast stets die beschriebenen Terminalapparate tragen. Ich konnte mich jedoch versichern, dass an den Stellen, an denen die Fasern frei und ohne Endigungsapparate ausliefen, fast stets ein mehr oder minder grosser Verlust von Epithel vorlag, so dass ich zu der Annahme neige, dass die Faser an dieser Stelle abgerissen und die Endigungen mit den verschwundenen Epithelzellen verloren gegangen waren. Immerhin konnte ich einige Fasern in den oberflächlichen Schichten endigen sehen, die von der oberflächlichsten Epithelschicht bedeckt, spitz oder leicht fadenförmig gekrümmt ausliefen, ohne dass ich einen besonderen Terminalapparat an ihrem Endpunkt hätte auffinden können.

Letzteres Verhalten konnte ich viel häufiger in den peripheren Teilen des Hornhautepithels beobachten. Hier sind die Endigungsapparate überhaupt viel weniger zahlreich als im Zentrum, unterscheiden sich voneinander stark in ihrer Form und stammen nicht von federbuschbildenden Fasern wie in den zentralen Teilen der Hornhaut, sondern von unregelmässiger verlaufenden Fasern.

Wenn auch der grösste Teil der Autoren die Existenz knopförmiger Endanschwellungen im Hornhautepithel annimmt, so ist es doch bis heute keinem von ihnen gelungen, in diesen Terminalapparaten irgendwelche Strukturbesonderheit aufzufinden. Ich will daher hier einige Endigungsapparate beschreiben, die ich in mit Ehrlich'schem Methylenblau gefärbten Hornhäuten auffinden konnte.

Die Nervenendigungen im Epithel der menschlichen Hornhaut besitzen, wie aus der Fig. 4, Taf. VIII, ersichtlich, eine eiförmige Gestalt. Sie haben glatte regelmässige Ränder und lassen meist zwei Teile, einen proximalen und einen distalen, erkennen. Letzterer Teil ist kleiner als der erstere, färbt sich stärker als dieser mit Methylenblau und scheint mit seiner Kuppe in einer Grube des ersteren eingebettet zu sein.

So viel Mühe ich auch darauf verwendet habe, so ist es mir doch nie gelungen, eine besondere Struktur in diesem distalen Teil der Endigungen nachzuweisen; dagegen konnte ich an einigen Endapparaten Formveränderungen eben dieses distalen Teiles auffinden. So konnte ich z. B. am Ende dieses distalen Teiles eine Rarefizierung der sie zusammensetzenden Substanz, manchmal direkt eine Durchlöcherung derselben nachweisen, wie man es auf Fig. 4, Taf. VIII, sieht. In andern Fällen konnte ich diese eiförmigen Bildungen mit

aller Sicherheit in eine äusserst feine Spitze auslaufen sehen (vgl. Fig. 4, Taf. VIII). Stets aber blieb der ganze Typus dieser Endigungskörperchen unverändert.

Ich konnte auch einige Terminalkörperchen beobachten, in denen sich zwischen dem proximalen und distalen Teil ein mit Methylenblau stark färbbarer Ring vorfand, der durch einen schmalen hellen Streifen von der gleichfalls intensiv gefärbten kleinen Kugel getrennt ist, wie dies die Fig. 4, Taf. VIII zeigt. Was den grösseren Teil dieser Endigungen anbetrifft, also den im Verhältnis zur Nervenfasern proximalen Teil, erwies er sich auch in einigen gut gefärbten Körperchen von fädiger Struktur. In der Nähe dieser Endapparate, die durchschnittlich $2,5 \mu$ gross sind, konnte ich andere kleinere antreffen. Diese letzteren, die sich meistens in dem peripheren Teile des Hornhautepithels befinden, bestehen gewöhnlich nur aus einem einzigen Teil, der dem proximalen Teil der grösseren Endigungskörperchen entspricht, und besitzen eine stärker abgerundete, manchmal vollkommen runde Form.

Kurz zusammengefasst verlaufen die Nerven jenseits der Bowmanschen Membran folgendermassen: Vom Ausgangspunkt der Bowmanschen Membran verlaufen die Nerven an der Vorderfläche derselben oft in einer Vertiefung und teilen sich in einzelne Fasern und verlaufen zwischen der vorderen Fläche der Bowmanschen Membran und der hinteren Fläche der Basalzellen (basale Ausbreitung). Im weiteren Verlauf sieht man die Fasern zwischen der Bowmanschen Membran und dem hinteren Intercellularraum der Basalzellen verlaufen. Beim weiteren Verlauf steigen die Nerven allmählich zu den oberflächlichen Schichten des Epithels (intraepitheliale Ausbreitung). Andere wenige Fasern aber haben einen steileren Verlauf und endigen in der mittleren Schicht des Epithels. Die Fasern teilen sich in ihrem Verlauf nur selten, sie können sich kreuzen, ohne jedoch irgend eine innigere Verbindung oder einen Plexus zu bilden. Die intraepithelialen Nervenfasern endigen meistens mit besonderen Terminalkörperchen, gewöhnlich zwischen den Zellen der oberflächlichen Schichten der Cornea, manchmal sogar zwischen den Zellen der oberflächlichsten Schicht.

Vasa nervorum corneae.

Bei der Beschreibung der Skleralnerven und ihres Verhaltens zu den Gefässen habe ich gesagt, dass bevor ein Nervenstamm in

die Hornhaut eintritt, er in der Regel von einem oder zwei Gefässen begleitet ist, die mit dem Nerven zusammen ein gemeinsames Gefässnervenbündel bilden. Dieses Gefässnervenbündel tritt in die Substantia propria corneae ein. Während des intracornealen Verlaufes können sich die Lageverhältnisse zwischen Gefässen und Nerven nicht unwesentlich ändern.

Über das Verhalten und die Bedeutung dieser Gefässe hat man schon seit langer Zeit diskutiert. Da ich nach längeren Untersuchungen von der bisher geäußerten Ansicht vollkommen abweiche, möchte ich, bevor ich meine eigenen Resultate anführe, die Meinungen derjenigen Autoren angeben, die sich speziell mit der Frage nach den tiefen Hornhautgefässen beschäftigt haben.

„Der Streit über den Gefässgehalt der Hornhaut hat Jahrhunderte hindurch ein stehendes Kapitel in der anatomischen sowohl als in der ophthalmologischen Literatur gebildet, und es ist selbst der Neuzeit mit ihren verbesserten Hilfsmitteln nicht gelungen, über all die Fragen, wie sie schon von den Alten aufgeworfen worden, zu einem definitiven Entscheide zu gelangen.“ So sagt His¹⁾, als er über die Gefässe der Hornhaut spricht und auch heute kann man das gleiche sagen, weil man noch im allgemeinen die Ansicht Stellwags teilt, der vor ungefähr 50 Jahren über dies Kapitel geschrieben hat. Dieser Autor sagt, nachdem er in einer andern Arbeit die Existenz der vorher von Gerlach anerkannten tiefen Gefässe in der Hornhaut gelegnet hat, in seinem Lehrbuch der Augenheilkunde (1867) Folgendes: „Nur am äussersten Hornhautrande bleiben einige Kapillaren zurück, — er war der Meinung, dass während des Fötallebens die Hornhaut an Gefässen reich sei, — die unter der Bowmanschen Schicht liegen und eine oder mehrere Reihen von Bögen formieren. Ausserdem kommen noch in der Substanz der Hornhaut, aber nicht konstant, höchst feine Kapillaren vor, welche aus der Sclerotica stammen, meistens Nervenstämme begleiten und Schlingen bilden.“

Im gleichen Jahr schreibt Kölliker, der in einer früheren Auflage seines Lehrbuchs (1859) sagte (dass er umsonst diese von der Sklera ausgehenden Gefässe in der tiefen Schicht der Hornhaut gesucht habe), dass in der Hornhaut bei verschiedenen Tieren eine tiefe Schicht von Gefässen besteht, die sich von der Sklera in die Hornhaut einschleibt und meistens die Nerven begleitet. Diese Gefässe seien nach ihm auch beim Menschen zu sehen, aber nicht so regelmässig und gut entwickelt als bei Tieren. Weitere Angaben hierüber gibt er meines Wissens jedoch nicht.

Leber schreibt in dem Handbuch für Augenheilkunde von Graefe-Saemisch (1. Aufl.), dass mit Ausnahme der oberflächlichen „der übrige Teil der Hornhaut beim Menschen vollständig gefässlos ist; höchstens kommen ausnahmsweise am Hornhautrande auch in den tiefen Schichten

¹⁾ His, loc. cit.

einzelne Gefässschlingen vor (Gerlach, Coccius), welche eine sehr kurze Strecke in die Hornhaut hineinreichen und wegen ihrer Inkonstanz wahrscheinlich als Residuen pathologischer Prozesse zu betrachten sind“, ferner sagt er, „ich selbst habe tiefe Gefässschlingen einigemale bei sonst wenig veränderten Hornhäuten nach vorausgegangener Entzündung beobachtet, und wenn man die Häufigkeit der Keratitis bedenkt, welche nicht selten ausser der Gefässbildung nur geringe Trübung hinterlässt, die am kadaverösen Auge kaum oder gar nicht wahrzunehmen sind, so kann wohl angenommen werden, dass die normale menschliche Hornhaut keine tiefen Kapillarschlingen besitzt.“

In der zweiten Auflage desselben Handbuches (1903) sagt er jedoch Folgendes: „Ich habe aber jetzt die tiefen Schlingen in ihrer charakteristischen Form auch an injizierten Flächenpräparaten von menschlichen Augen gefunden, die ich nicht für pathologisch halten kann, so dass ich ihr Vorkommen in dem angegebenen geringen Grade der Entwicklung jetzt ebenfalls für normal halten muss.“

Ich will jetzt die Ansichten der beiden Autoren angeben, die sich in letzter Zeit speziell mit dieser Frage beschäftigt haben, d. i. von Königstein¹⁾ und Schöbl²⁾. Von Schöbl, der als letzter hierüber gearbeitet hat, will ich ausführlicher berichten.

Im Gegensatz zu den andern Autoren, die die Hornhautgefässe in injizierten Bulben studiert haben, hat Königstein vor allem Menschaugen ohne Injektion untersucht. Er sagt, die uns beschäftigenden tiefen Gefässe „laufen nur eine Strecke in dem Nervenbündel entweder als einfache Schlingen mit, oder die Schenkel sind durch eine Queranastomose verbunden“.

Betrachten wir jetzt, was Schöbl sagt, welcher nach der Meinung vieler Autoren die Frage endlich gelöst haben soll. Schöbl behauptet, dass er die tiefen Gefässe der Cornea entdeckt habe. Von diesen Gefässen, die nach seiner Meinung nur sehr wenig in das durchsichtige Gewebe der Hornhaut hineinragen, gibt er selbst keine nähere Beschreibung, besonders was die Form und Struktur anbetrifft. Er sagt nur, dass es sich um vereinzelte isolierte Schlingen handelt, die sich gewöhnlich in verschiedenen Ebenen finden, und dass die Abstände zwischen den einzelnen nicht regelmässig sind. In seiner Entgegnung an Königstein sagt Schöbl von diesen Gefässen folgendes: „Was die Tiefenlage anbelangt, so dringen die Nervenstämmchen zumeist im oberen Drittel der Hornhautschichten ein. Die tiefen Gefässschlingen finden sich jedoch, wie ich an zahlreichen Schnitten injizierter Bulbi nachweisen kann, zumeist in der Mitte der Hornhaut, häufig am unteren Drittel nahe der Descemetischen Haut.“

¹⁾ Königstein, Beobachtungen über die Nerven der Cornea und ihre Gefässe. Sitzungsber. d. Wiener Akad. Bd. LXXVI.

²⁾ Schöbl, Über die Blutgefässe der Hornhaut im normalen und pathologischen Zustande. Zentralbl. f. prakt. Augenheilk. Bd. X. 1886.

— Über die tiefen Randgefässschlingen der Hornhaut. Eine Entgegnung an Dr. R. Königstein. Zentralbl. f. prakt. Augenheilk. Bd. XI. S. 27. 1887.

Schöbl versichert, dass er das Verhältnis zwischen Gefässen und Hornhautnerven bei Menschen und Affen an vollkommen gelungenen Goldpräparaten studiert habe, und sagt als endgültiges Resultat seiner Entdeckung folgendes: „Diese von Gerlach entdeckten und genau beschriebenen (von Coccius bereits unklar erwähnten), von einer Reihe von Forschern wieder beobachteten und zumeist für inkonstant erklärten, und endlich von Dr. Königstein wieder beschriebenen, die Nervenstämmchen der Hornhaut ab und zu begleitenden tiefen Gefässschlingen sind nicht identisch oder kongruent mit meinem tiefen Randgefässschlingennetz, sondern bilden nur einen integrierenden, oft sogar sehr unbedeutenden Bestandteil derselben, indem die weitaus grösste Mehrzahl der tiefen Gefässschlingen mit den Nervenstämmchen durchaus nichts gemein hat.“

Die Zahl dieser Gefässschlingen, die sich in dem tiefen Gewebe der Hornhaut finden, beträgt nach Schöbl über 100.

Schöbl, der, wie es scheint, nur injizierte Hornhäute studiert hat, sagt, dass der gleichzeitige Nachweis von injizierten Gefässen und Nerven ziemlich schwierig sei, und fügt ferner hinzu, dass seine Gefässschlingen am instruktivsten an Flachschnitten zu sehen sind, zu deren Herstellung „ebenso viel Geschick als Glück gehört“.

Das Studium von den Gefässen, die in das durchsichtige Hornhautparenchym eintreten, hat mich hauptsächlich interessiert bei meinen Untersuchungen über die pericornealen und cornealen Nerven.

Ich habe keine besondere Methode angewendet, um die uns jetzt beschäftigenden Gefässe zu studieren. In den mit Hämatoxylin nach schon oben angegebener Methode gefärbten Schnitten sind sämtliche Gefässe innerhalb oder ausserhalb der Hornhaut in ausgezeichneter Weise dargestellt, so dass ich es für Gefässe in einem Gewebe wie dem der Cornea für überflüssig hielt, sie an injizierten Bulbi zu studieren. Mit dieser Methode färben sich auch die Nerven intensiv, während die Hornhautzellen und deren Kerne schwach gefärbt werden und keine Störungen in der Beobachtung hervorrufen.

Ich habe auch diese Gefässe mit andern Methoden studiert, besonders zur Kontrolle der mit Hämatoxylin gewonnenen Resultate. Z. B. konnte ich mit der Methode nach Weigert-Pal zur Darstellung der markhaltigen Nervenfasern sehen, dass in den nicht genügend differenzierten Schnitten die Blutkörperchen, die in diesen Gefässen in nicht geringer Zahl vorhanden sind, schwarz gefärbt erschienen, so dass die Gefässe oft wie injiziert zu sehen waren.³

Um die Histologie der Gefässe zu studieren, habe ich hauptsäch-

lich Flachschnitte benutzt, während mir, um festzustellen, in welcher Höhe diese Gefässe in die Hornhaut eindringen, die Querschnitte bessere Resultate lieferten.

Es gibt in der normalen Hornhaut des Menschen tiefe Gefässe, die in dem Parenchym in der Form von Schlingen hinziehen. Diese Schlingen finden sich in der normalen menschlichen Hornhaut ausschliesslich an die Nervenstämmen in ihrem Verlaufe angelagert, und können einen intracornealen Verlauf von höchstens 1 mm, in einigen seltenen Fällen auch von 1,5 mm erreichen.

Oft ist die intime Beziehung zwischen Gefässen und Nerven noch deutlicher dadurch, dass die Gefässe teilweise innerhalb der äusseren Scheide der Nervenstämmen verlaufen. In einigen Fällen konnte ich sehen, dass diese Gefässschlingen in ihrem ganzen Verlauf zwischen den Nervenfasern eines Nervenstammes hinziehen, so dass sie, in die Nervenfasern eingeschlossen, mit ihnen zusammen ein Gefässnervenbündel bildeten. Die Gefässschlingen kommen also in diesen vereinzelt Fällen überhaupt nicht in Berührung mit dem eigentlichen Parenchym der Cornea.

Wir haben oben gesehen, dass diese Gefässe schon in der Sklera in der Nähe der Nerven liegen und gemeinsam mit ihnen in die Hornhaut eintreten. Es gibt aber auch Skleralnervenbündel, die in die Hornhaut eintreten, ohne mit irgendeinem Gefäss zusammen zu verlaufen. Es geschieht auch manchmal, dass ein Gefäss, welches sich am Limbus in geringer Entfernung von einem Nerven befindet, einen kleinen Gefässast zu diesem Nerven sendet, welcher, um den Nerv zu erreichen, oft einen nicht unbedeutlichen Teil der Cornea durchläuft. Dieses kleine Gefäss bildet, nachdem es den Nerven erreicht hat, eine Schlinge, welche eine mehr oder weniger lange Strecke zum Zentrum der Hornhaut gerichtet ist und entweder entlang dem Nerven oder in dem Nerven selbst verläuft. Der efferente Teil dieser Gefässschlinge folgt entweder, um den Limbus zu erreichen, dem Nerven oder verlässt in einigen hundertstel Millimetern vom Limbus wieder den Nerv, um nach kurzem Verlauf im Hornhautparenchym sich zu andern pericornealen Gefässen zu gesellen.

In Anbetracht der innigen Beziehungen der Gefässschlingen zu den Nerven bin ich zu der Überzeugung gekommen, dass ich diese Gefässe nicht anders als *Vasa nervorum corneae* ansehen darf, d. h. als Gefässe, die in erster Linie zur Ernährung der Hornhautnerven dienen.

Was die Form dieser Gefässschlingen anbelangt, so bestehen sie, wie erwähnt, in der Regel aus einem afferenten und efferenten Teil, d. h. sie bestehen aus einer einfachen Schlinge im Bereich des Nerven, ohne Äste abzugeben. Ich fand, dass die Schlinge meistens an einer Seite des Nerven liegt, andererseits liegt sie auch häufig so, dass entweder der afferente Teil an der einen Seite, der efferente an der andern Seite des Nerven verläuft, oder so, dass der zuführende auf den Nerv, der abführende unter dem Nerven hinzieht oder umgekehrt (an Flachschnitten betrachtet). In den beiden letzten Fällen, und besonders dem zuletzt angeführten, kann man in deutlichster Weise erkennen, wie das Gefäss, um von einer Oberfläche zur andern zu ziehen, durch die Fasern des Nerven hindurchdringt. Man kann auch häufig sehen, dass Gefässe nach längerem Verlauf entlang dem Nerven nach seinem Eintritt in denselben nicht gleich den Nerven durchbohren, sondern eine oft nicht unbedeutliche Strecke zwischen den Fasern des Nerven zum Hornhautzentrum ziehen und erst dann auf die andere Seite des Nerven übergehen.

Dies sind die hauptsächlich vorkommenden topographischen Verhältnisse der Gefässe zu den Nerven der normalen Hornhaut. Es können jedoch auch noch mannigfaltige andere Beziehungen zwischen denselben auftreten. Diese Varietäten anzuführen würde zu weit führen. Ich möchte hier nur bemerken, dass unter normalen Verhältnissen diese Schlingen sich auch für eine kurze Strecke von den Nerven entfernen, oder auch ganz kleine sekundäre Schlingen in das unmittelbar nebenan liegende Gewebe abgeben können.

Bei älteren Individuen können diese sekundären Schlingen auch häufig eine grössere Ausdehnung annehmen.

In den Fällen, wo die Schlinge von einem Nerven auf eine längere Strecke hin in das benachbarte Gewebe hineinzog, konnte ich bei genauerer Untersuchung feststellen, dass es sich um pathologische Verhältnisse handelte.

Interessant ist es auch, dass ich in seltenen Fällen beobachten konnte, wie von einer Schlinge eines Nervenastes zu einer andern eines andern Nervenastes, der in der Nähe gelegen ist, dünne Gefässanastomosen hinüberzogen. Noch bemerkenswerter erscheint mir der sehr seltene Befund, dass von einer Gefässschlinge an der Stelle, wo von den Nerven ein Ast abging, auch eine sekundäre Gefässschlinge zu diesem Nervenzweig hinzog.

Ich möchte jetzt noch einige Worte hinzufügen über das Verhalten der Gefässe während ihres Verlaufes innerhalb der Nerven.

Wenn man an Flachschnitten ein Gefäss betrachtet, welches sich z. B. von der linken Seite zur rechten Seite des Nerven durch denselben begibt, so sieht man, dass an dieser Stelle sämtliche Nervenfasern von ihrem anfänglichen Verlauf abweichen. Besser als eine Beschreibung zeigt die Fig. 5, Taf. VI dieses Verhalten.

Bei Beschreibung der Histologie der Nervenstämme sahen wir schon, dass oft in einem Nervenstamm die markhaltigen Fasern grösstenteils auf der einen Seite lagen, während die marklosen auf der andern hinzogen. Bei diesen Nerven habe ich oft beobachtet, dass das sie ernährende Gefäss in seinem Verlauf im Nerven die Tendenz hat, zwischen den Gruppen der markhaltigen und marklosen Fasern zu verlaufen (siehe Fig. 15, S. 287). Wenn man Nervenstämme betrachtet, in denen ein Gefäss verläuft, kann man beobachten, dass von der Stelle ab, wo das Gefäss endigt, die Dicke des Nerven plötzlich oder allmählich abnimmt. Mit Hämatoxylinpräparaten kann man sich diese Abnahme des Nervendurchmessers gut erklären, während bei andern Methoden (wie Gold, Silber oder Methylenblau) für diese Dickenabnahme der Nerven, ohne dass sie grössere Äste abgegeben haben, keine Ursache gefunden werden konnte.

Die Zahl der Vasa nervorum in der Cornea beläuft sich unter normalen Verhältnissen auf durchschnittlich 20. Ihre Länge beträgt, wie schon gesagt, bis 1 mm, in seltenen Fällen 1,5 mm radial vom Limbus gerechnet. Geringe individuelle Verschiedenheiten bestehen sowohl was die Länge, als auch was die Zahl anbelangt.

Die Struktur der Gefässe ist verschieden in ihrem Verlauf innerhalb oder ausserhalb des Nerven. An der Strecke, wo das Gefäss im Nerven verläuft, besteht es aus einem einfachen endothelialen Tubus, der mit dem Neurilemm der Nervenfasern in Kontakt tritt. Die Kerne in dem Endothel sind flach, ovalär, mit glatter Kontur. Sie enthalten neben kleinen Chromatinpartikelchen ein grösseres in ihrer Mitte (siehe Fig. 15, S. 287).

Diese letztere Eigenschaft zusammen mit der, dass diese Kerne mit der schon erwähnten Hämatoxylinmethode bedeutend schwächer färbbar sind, wie sämtliche andern Kerne im Nerven, unterscheidet sie von den benachbarten Kernen und besonders von denen des Neurilemms der markhaltigen Fasern, die, wie wir gesehen haben, auch eine ovale regelmässige Form und zahlreiche Chromatinpartikelchen zeigen. Ausserdem ist zu bemerken, dass die Kerne des Gefässendothels grösser sind, als die letzterwähnten Kerne des Nerven. Ihre Länge beträgt 16μ , ihre Breite 4μ .

Wenn man all diese zuletzt angeführten Eigenschaften der Gefässendothelkerne betrachtet und einige oder mehrere von diesen Kernen zwischen den Nervenfasern findet, kann man leicht die Diagnose stellen, dass sich ein Gefäss innerhalb des Nerven befindet, auch wenn Blutkörperchen, die im allgemeinen allerdings zahlreich sind, in diesem Fall fehlen.

Diese endothelialen Kerne nehmen, ohne ihre sonstige Struktur zu verändern, während ihres Verlaufes innerhalb der Nerven eine mehr längsgestreckte Form an, um sich so an die gebotenen Raumverhältnisse zu adaptieren und zeigen dabei einige grössere Chromatinpartikelchen. Das Lumen der Gefässe in den Nerven beträgt 6 bis 4μ im Durchmesser, öfter noch weniger, so dass die Blutkörperchen ihre Form nicht unwesentlich verändern müssen, um in ihnen Platz zu finden, und manchmal die Gestalt von einem Stäbchen annehmen.

An der Strecke, wo die Gefässe ausserhalb der Nerven verlaufen, kann man leicht eine äussere Schicht erkennen, welche Kerne besitzt, die längs gestreckt sind und sich stärker färben, als die endothelialen Kerne. Diese Kerne haben nicht regelmässige Konturen und ragen etwas über die Oberfläche der Gefässwand hinaus, während die Kerne des Endothels in das Lumen einspringen. Die Struktur dieser Gefässe unterscheidet sich also fast gar nicht von derjenigen der übrigen Kapillaren oder kleineren Vasa nervorum der andern peripheren Nerven.

Ich habe bis jetzt von den Gefässen gesprochen, welche die Nerven begleiten und an denen man genau sehen kann, wenn man ihren Verlauf durch den Limbus peripherwärts verfolgt, dass sie mit den tieferen pericornealen Gefässen in Verbindung stehen.

Noch andere Gefässschlingen, die in die Substantia propria corneae tiefer wie die Nerven penetrieren, habe ich, im Gegensatz zu Schöbl, nie in der normalen Hornhaut sehen können. Es gibt wohl am Limbus sclero-cornealis ein Netz von kleinen Blutgefässen, deren Maschen (nicht Schlingen) dem peripheren Teil der Hornhaut angrenzen, diese aber finden sich in normalen Zuständen nur bis zu einigen hundertstel Millimetern vom Limbus entfernt.

Ich versichere also mit Bestimmtheit, dass in das eigentliche Hornhautparenchym nie Gefässe mehr als einige hundertstel Millimeter eindringen, ohne in der Hornhaut mit Nerven in Beziehung zu treten. In den Fällen, wo isolierte Schlingen in die Substantia propria der menschlichen Hornhaut eine grössere Strecke eingedrungen sind,

unabhängig von den Nerven, handelt es sich stets um pathologische Zustände.

Die vorliegenden Untersuchungen wurden von mir im anatomisch-pathologischen Institut der Universität Turin begonnen. Herrn Sen. Prof. Foà, Direktor des obigen Instituts, sage ich für seine Hilfe meinen herzlichsten Dank.

Die Fortsetzung und Vollendung der Arbeit ist mir durch das ständige Interesse und die Unterstützung des Herrn Geheimrat Prof. Eversbusch + möglich geworden.

Erklärung der Abbildungen auf Taf. VI—VIII.

Sämtliche Bilder sind von Präparaten aus menschlichem Material hergestellt.

Tafel VI.

Die auf dieser Tafel rotgefärbten Linien stellen die mit Sudan III gefärbten markhaltigen Fasern dar.

Fig. 1. Flachschnitt durch die tiefe Schicht der Sklera in der Nähe der Cornea. Hämatoxylinmethode-Sudan III. Leitz Obj. 6, Okul. 1. Camera lucida Abbe. Zeichenbrett: Höhe des Präparats Zeichnung um die $\frac{1}{2}$ verkleinert.

Die Verhältnisse zwischen den Gefässen und Nerven treten gut zutage. Oberhalb der Vene eine Verbindung zwischen zwei Skleralnerven, die an der Seite der Gefässe liegen.

Zahlreiche Chromatophoren begleiten die Gefässe und Nerven.

Fig. 2. Hämatoxylinmethode-Sudan III. Gezeichnet durch Projektion (37 mm) mit Zeissobjektiv 16 mm Ap. u. Okul. 4 Comp. ($\frac{2}{3}$ verkleinert). Skleralnervenzweig vom Limbus, von seiner Umbiegungsstelle bis in die Cornea im Schnitt verfolgbar.

An der ersten Abzweigung (welche rechts unten stärker vergrößert wiedergegeben ist 2b) sieht man Faser 1 und 2 vom proximalen Teil des Nerven distalwärts in den Zweig übergehen, 3 und 4 vom Zweig distalwärts in den Nerv übergehen.

Von der ersten dichotomischen Teilung spaltet sich eine (rote, markhaltige) Nervenfasern (*a*) vom Zweig ab, zunächst mit dem marklosen (*b*) verlaufend. Überkreuzung der Fasern an der Stelle der dichotomischen Teilung des Nervenstammes.

Im vorliegenden Falle finden sich neben dem Nerven Gefässe, die mit der Annäherung an die Cornea sich noch weiter dem Nerven nähern.

Bei Linie *c* Eintritt der Nerven in die Hornhaut. Der Hornhautanteil des Nerven ist links in stärkerer Vergrößerung und weiter cornealwärts wiedergegeben. Der Querschnitt der Nerven ist am Limbus relativ schmal, verbreitert sich dann einmal durch den Eintritt der begleitenden Gefässschlinge, ferner durch Abplattung des Nerven selbst. Im übrigen verhält sich der Nerv wie Fig. 4.

Fig. 3. Nerven der Subconjunctiva in der Limbus corneae, Flachschnitt Hämatoxylinmethode-Sudan III. Zeiss 16 mm Ap. 4 Komp. Okul. Projekt. 63 cm, um $\frac{2}{3}$ verkleinert.

Oben Gefässnetz des Limbus. Die leicht geschlängelten Nerven verlaufen mit den Gefässen und folgen den Zweigen derselben.

Fig. 4. Cornealstamm, Färbung mit Sudan-Hämatoxylinmethode. Zeiss 4 mm Ap. 4 Comp. Okul. Projekt. 34 cm, um die Hälfte verkleinert.

Kreuzung der Fasern am Teilungspunkt. Aufhören bzw. Unterbrechungen der Markscheiden, langgestreckte, intensiv gefärbte Kerne der äusseren Nervenscheide, kürzere, etwas ovale Kerne der inneren Nervenscheide (Neurilemm) der markhaltigen Fasern. In der inneren Scheide der marklos gewordenen Fasern der Zweige Kerne mit buchtiger Umrandung.

Begleitende Gefässschlinge, Deviation der Fasern von der bisherigen Richtung der Stelle, wo der Nerv von der Gefässschlinge perforiert wird.

In der umgebenden Substantia propria gefärbte Kerne der Substantia propria.

Fig. 5. Flachschnitt durch die Cornea. (Hämatoxylinmethode, Nachbehandlung mit Eosin.) Zeiss Ap. 4 mm Comp. Okul. Projekt. 42 cm, um die Hälfte verkleinert.

Hornhautnervenstamm im Längsschnitt. Die verschiedenen Kernarten sind leicht zu erkennen. Einige feine Seitenäste sind in Fig. 4 und 5 nicht wiedergegeben.

Tafel VII.

Fig. 1. Intrasklerale Nervenschleife, einen Ast zur Cornea abgebend. Sudan-Hämatoxylinmethode. Leitz Obj. 3, Okul. 1, Camera lucida Abbe.

Fig. 2. Nerven des Episkleralplexus. Sudan III-Hämatoxylinmethode. Leitz Obj. 3, Okul. 1. Cam. luc. Abbe, um $\frac{2}{3}$ verkleinert. Geradliniger Verlauf der Bündelchen. Bildung einer kleinen, dreieckigen Masche an der Stelle, wo drei Bündelchen in Beziehung zueinander treten. Von den grossen Maschen nur einige Seiten wiedergegeben.

Fig. 3. Methylenblaupräparat. Unten Maschen des Plexus episcleralis, oben Plexus paramarginalis superficialis corneae.

Fig. 4. Flachschnitt durch einen Hornhautquadranten (Gefrierschnitt ungefähr 40μ dick, Hämatoxylinmethode).

Der Kreisbogen zeigt die periphere Cornealgrenze an. Man sieht corneale Nervenstämmen mit ihren Verzweigungen, bis zum Zentrum verlaufend.

Um sie überhaupt einzeln sichtbar zu machen, ist in den grossen Stämmen nur ein Teil der Kerne wiedergegeben. Von der ersten Teilungsstelle an sind die Kerne naturgetreu gezeichnet.

Bei *a* und *b* Verbindungen zwischen Ästen desselben Stammes von verschiedener Form. Bei *c* Verbindungen zwischen zwei kleineren Nerven, *d* mit drei Wurzeln entspringender Zweig, *f* und *f'* feine in der Nähe einer Teilungsstelle übergehende Fäserchen, die mit knopfförmiger Anschwellung im Parenchym der Hornhaut endigen. *g* kleine Faser, die an einer Stelle eines Zweiges entspringt, wo zwei dreieckige Kerne mit der Basis einander gegenüberliegen. *h* trichotomische Teilung eines grösseren Nervenastes.

Fig. 5. Nerven eines Hornhautsegments. Methylenblaupräparat.

Alle Nerven sind vom Limbus ab gezeichnet. Wegen der schräg verlaufenden Cornealgrenze liegt der Limbus, an dem oberflächliche Nervenbündelchen eintreten, näher zum Hornhautzentrum, der andere, an dem die Hornhautstämmen eintreten, weiter entfernt.

Das Präparat reicht bis 4 mm vom Limbus zum Zentrum der Cornea.

Der Plexus paramarginalis superficialis ist gut sichtbar.

Die Verbindungen zwischen den Nerven im Plexus superficialis paramarginalis sind sehr zahlreich, während nur einige Verbindungen zwischen den Nervenstämmen bestehen. Tiefe Stämme, die sich wenig am Limbus teilen, aber Zweigchen absenden, sind in dieser Cornea verhältnismässig zahlreich.

Fig. 6. Transversalschnitt tangential durch den Rand der Cornea etwas ausserhalb der Bowmanschen Membran. Hämatoxylinmethode. Leitz Obj. 3, Okul. 1, Zeichenbrett Höhe des Präparats. Unter dem Epithel Conjunctiva corneae, darunter Substantia propria corneae mit quer durchschnittenen Nervenstämmen in der oberen Hälfte. Man erkennt ihre abgeflachte Gestalt und die kleinen Begleitgefässe.

Tafel VIII.

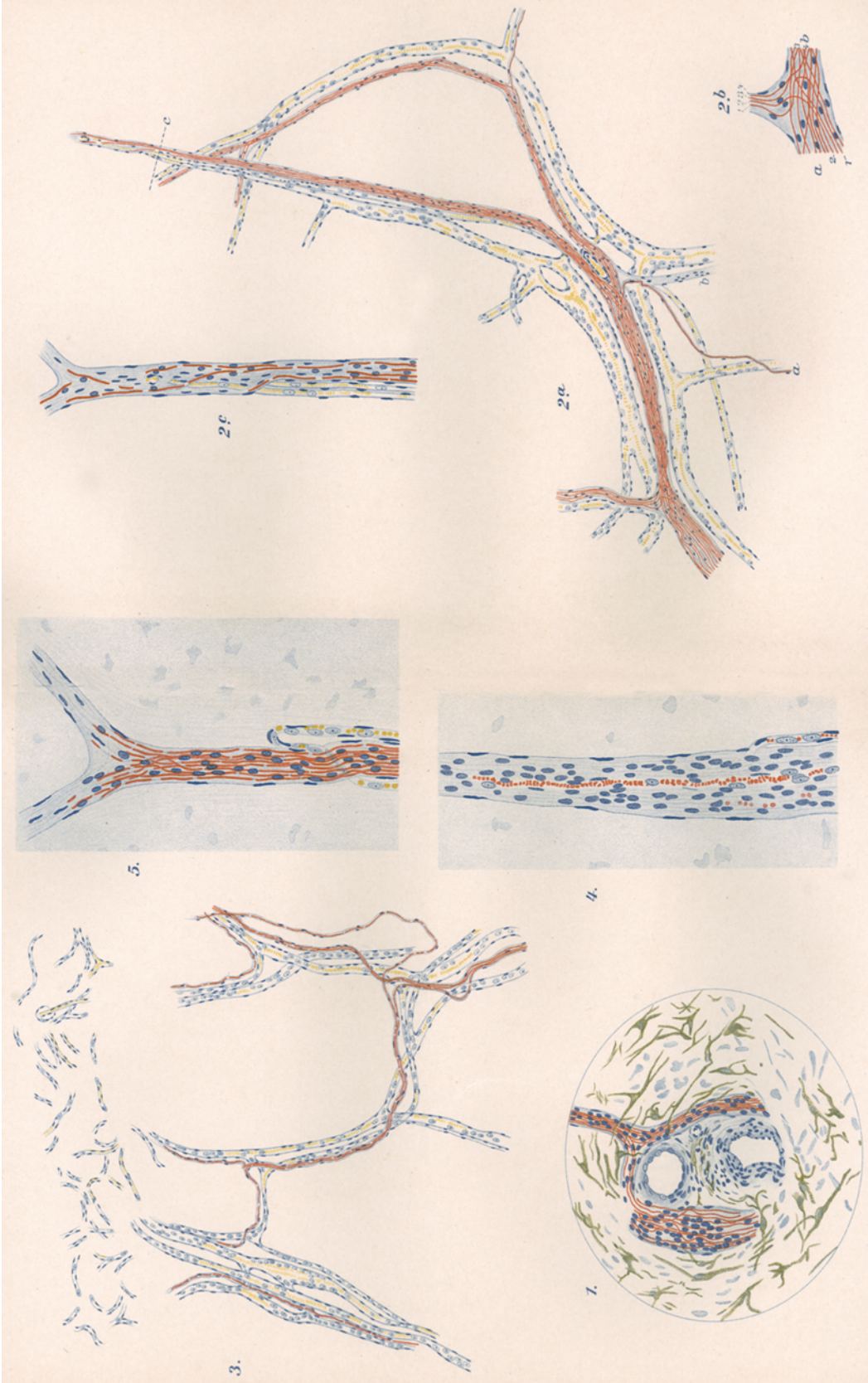
Fig. 1, 2, 3. Nerven ausbreitung nach Durchbohrung der Bowmanschen Membran. Methylenblaupräparat. Zeiss Ap. 4 mm Comp. Okul. 4. Cam. luc. Abbe-Zeichenbrett 5 cm höher als das Präparat.

Die Fasern, die ein Endkörperchen in der Nähe der Ausbreitungsstelle enthalten, gehen mehr senkrecht zur Hornhautoberfläche. Die grösseren kreisförmigen Bildungen sind schwach gefärbte Epithelkerne. Die nicht mit Endknöpfchen endigenden Fasern waren im Präparat in der Mehrzahl weiter hin verfolgbar; ihre Fortsetzung ist aus technischen Gründen in der Tafel nicht wiedergegeben.

Fig. 4, 5. Nervenendigungen im Epithel der menschlichen Cornea (Methylenblaupräparat).

Fig. 4 zeigt Epithelzellen, zwischen denen die Nervenendkörperchen zahlreich vorhanden sind. (Zeiss Ap. Immersion 2 mm, Okul. 4 Comp. Camera lucida Abbe.)

Fig. 5 stellt einige Verschiedenheiten der Endkörperchen dar in stärkerer Vergrößerung.



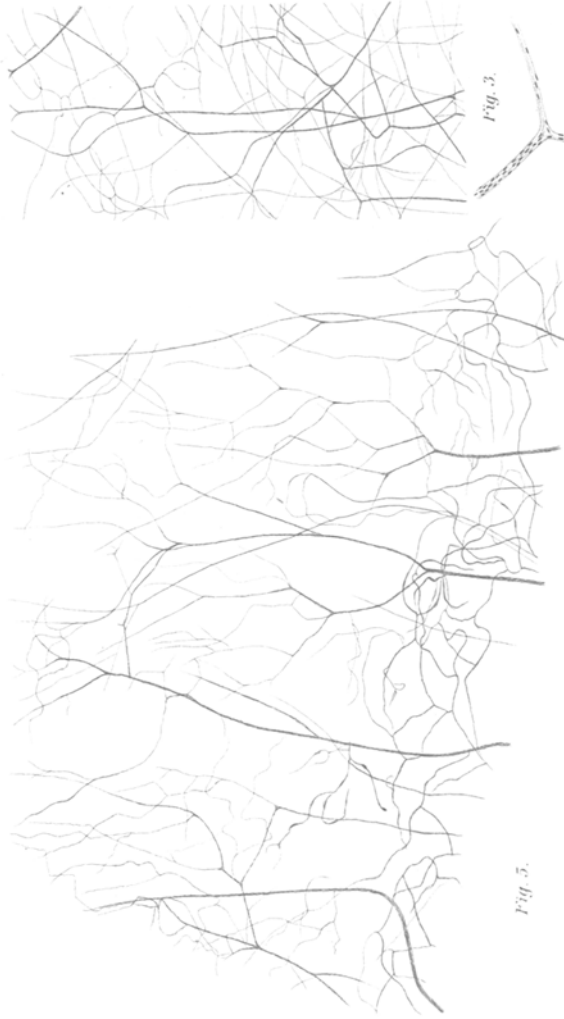


Fig. 3.




Fig. 4.

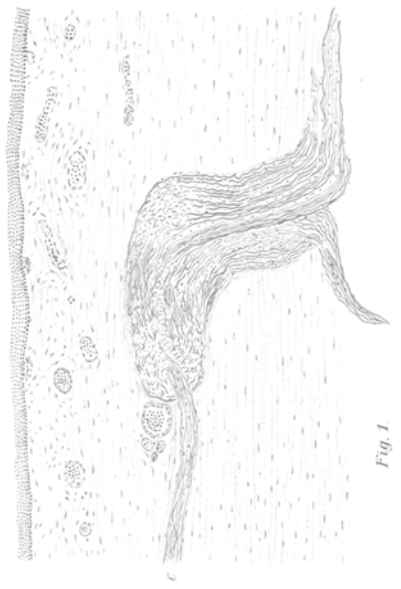


Fig. 1.

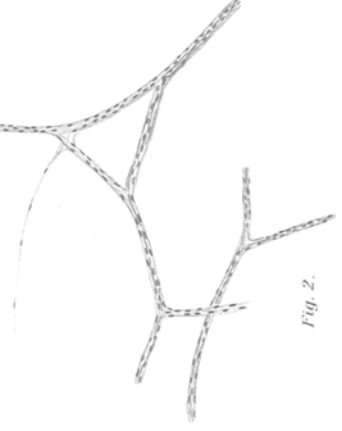


Fig. 2.

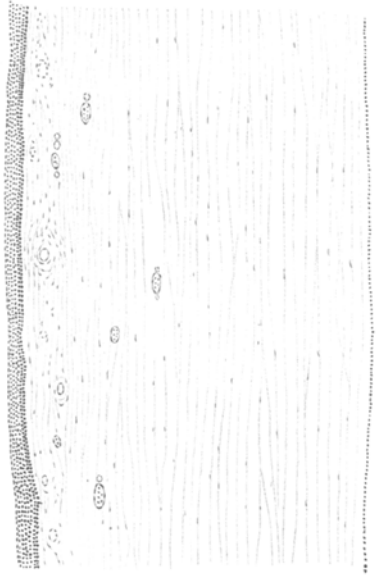


Fig. 6.

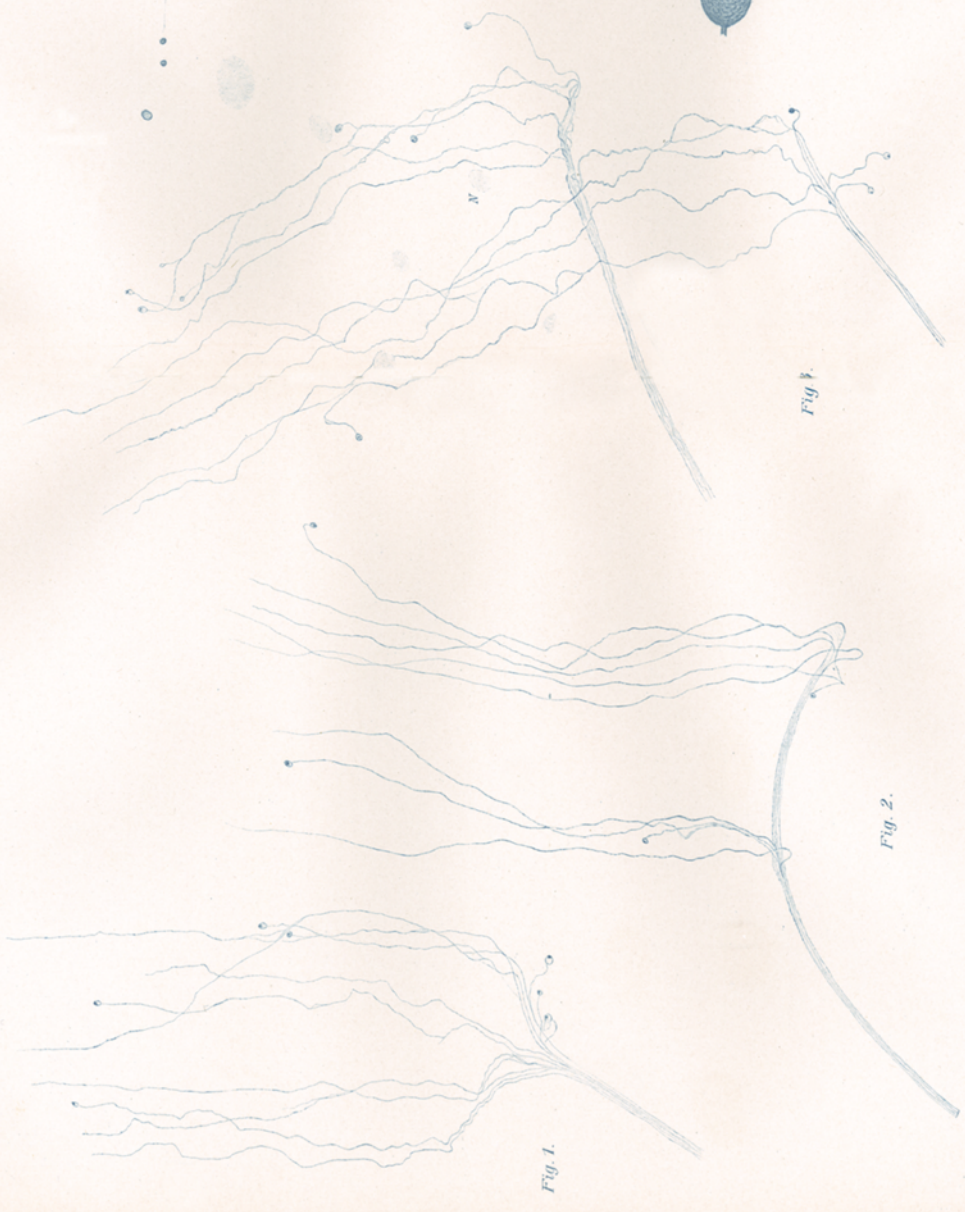

Fig. 4.

Fig. 3.

Fig. 2.

Fig. 1.