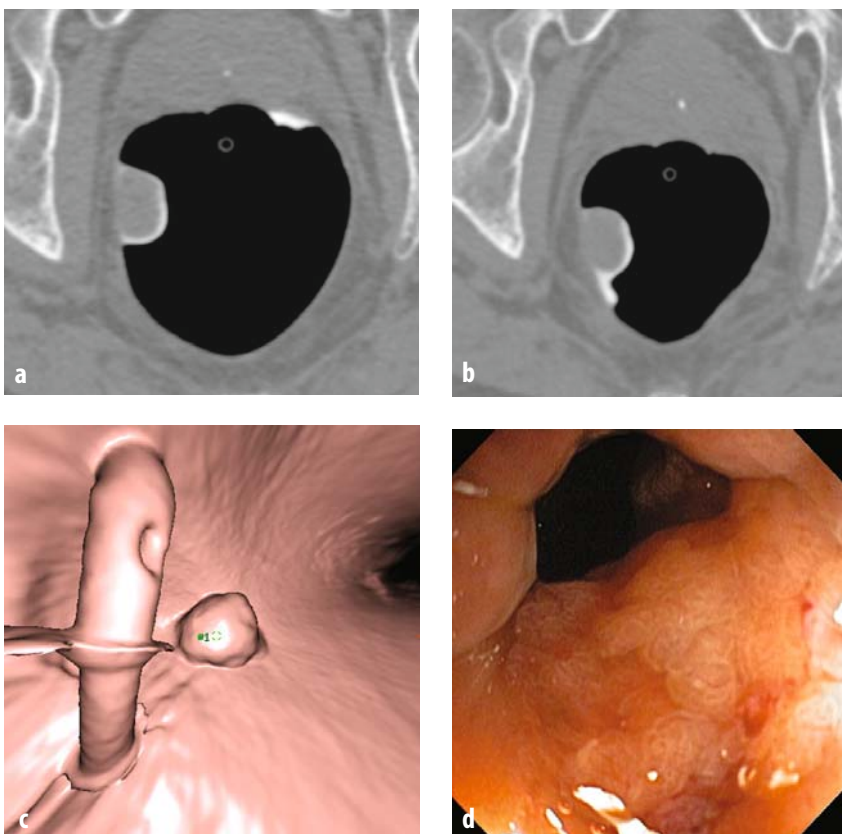


Franco Iafrate, Enrico Fiori, Andrea Laghi

Polipo sessile del retto



Polipo sessile (adenoma con displasia di alto grado) **del retto**

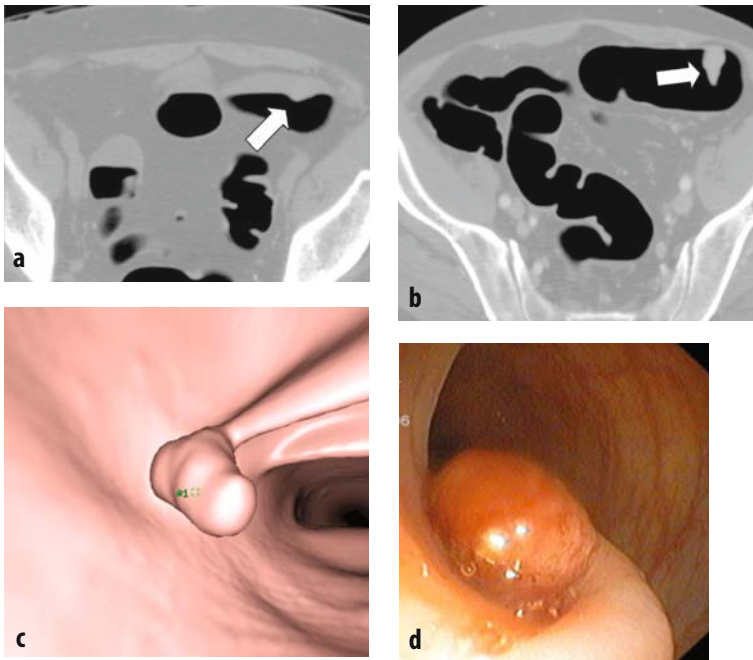
a Immagine assiale ottenuta con paziente in decubito prono che mostra una lesione polipoida solo verniciata dall'mdc orale utilizzato, che appare localizzata sulla parete laterale destra del retto

b Immagine assiale con paziente in decubito supino che dimostra come la lesione polipoida rimanga fissa sulla parete laterale destra del retto senza spostarsi, come avviene per i residui fecali con il cambio di decubito

c Colonscopia virtuale

d Colonscopia convenzionale

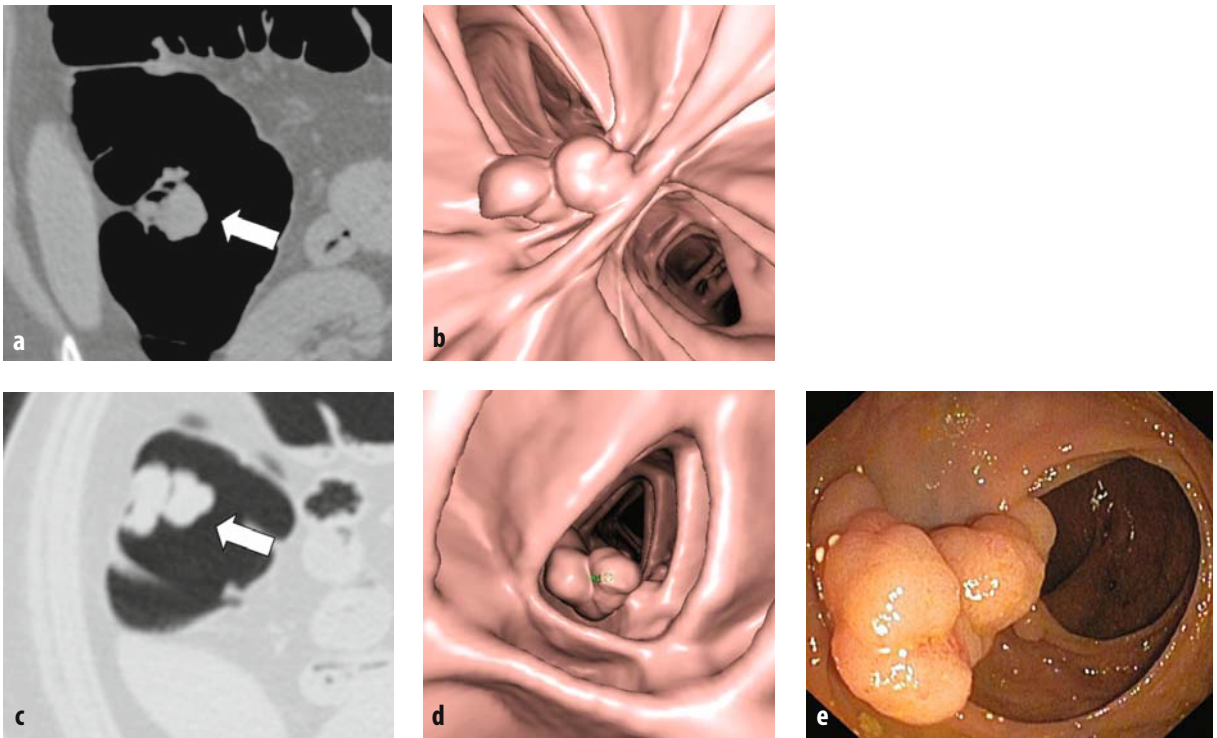
Polipo sessile del colon trasverso



Polipo sessile (adenoma con displasia di alto grado) (*freccia*) **del colon trasverso**

- a** Immagine assiale: colon con finestra per colonscopia virtuale che documenta in fase prona una lesione (*freccia*) localizzata sulla parete anteriore del trasverso che appare pressoché completamente sommersa dai residui fluidi non marcati
- b** Immagine assiale con finestra per colonscopia virtuale che dimostra come, con il cambio di decubito in fase supina, i residui fluidi si spostano sul versante posteriore, mentre la lesione solida (*freccia*) rimane localizzata sul versante anteriore
- c** Colonscopia virtuale
- d** Colonscopia convenzionale

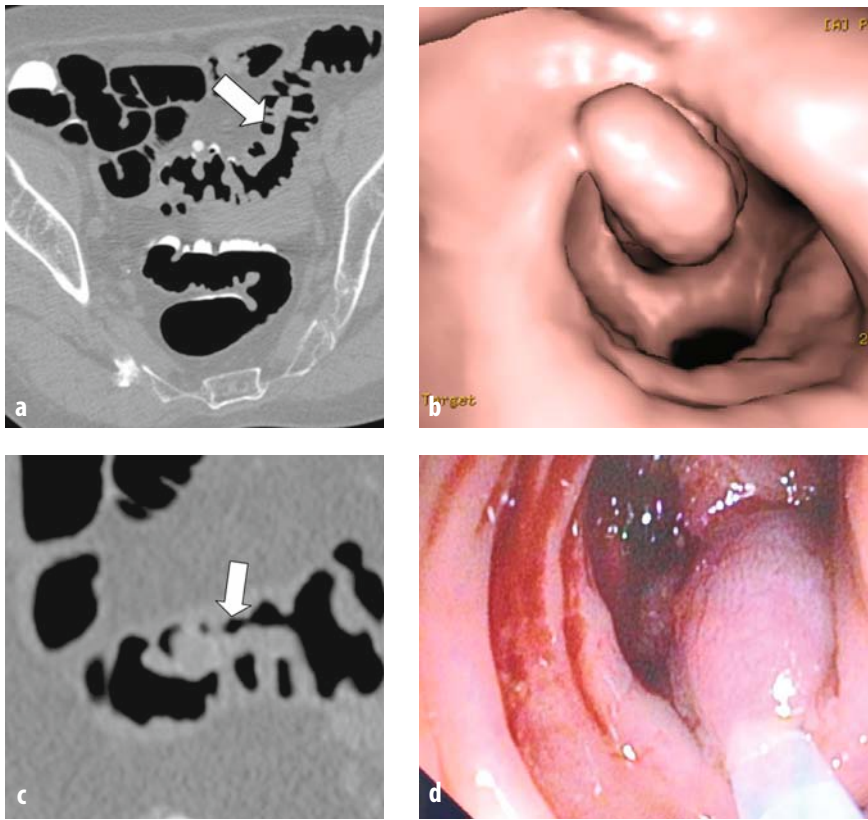
Polipo sessile della flessura epatica



Polipo sessile (adenoma con displasia di alto grado) (*freccia*) **della flessura epatica**

- a** Immagine assiale con finestra addominale ottenuta con paziente in decubito supino
- b** Corrispettiva immagine di colonscopia virtuale
- c** Immagine assiale con finestra per colonscopia virtuale ottenuta con paziente in decubito prono
- d** Corrispettiva immagine di colonscopia virtuale
- e** Colonscopia convenzionale

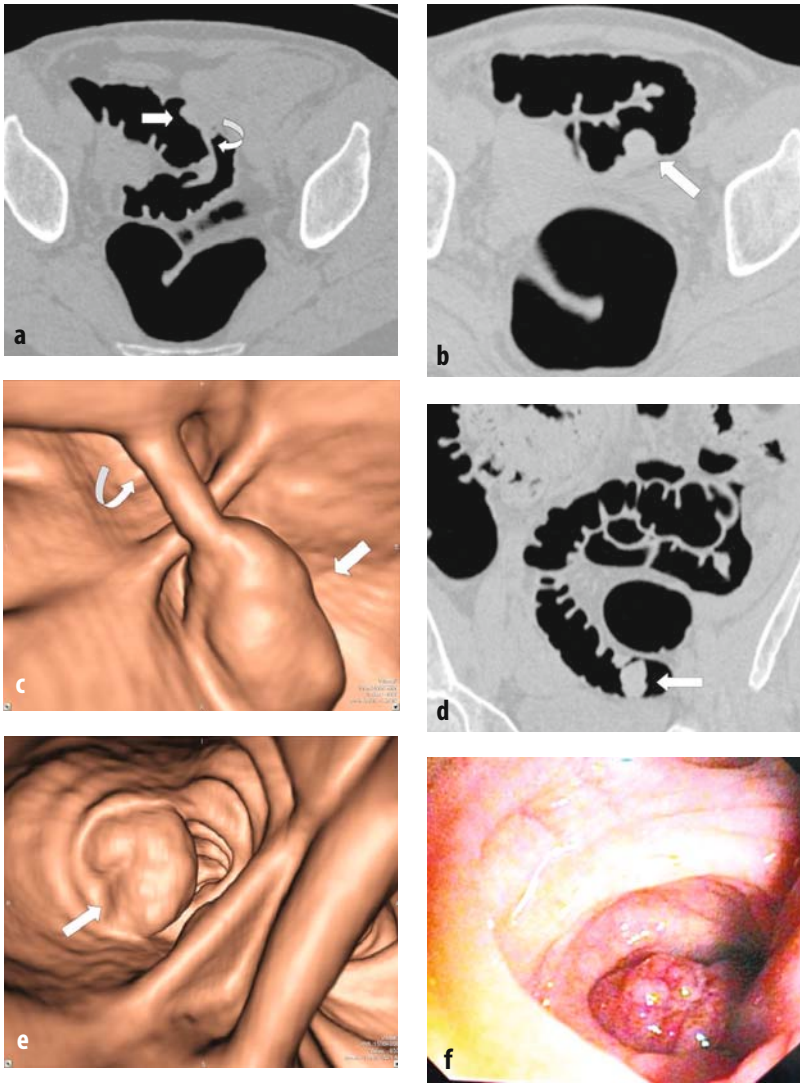
Polipo peduncolato del sigma



Polipo peduncolato (adenoma con displasia di alto grado) (*freccia*) del sigma

- a** Immagine assiale ottenuta con paziente in decubito prono che dimostra una lesione (*freccia*) parzialmente nascosta, perché localizzata in un segmento sede di severa malattia diverticolare, con ipertrofia della tonaca muscolare e ridotta distensibilità del lume
- b** Colonscopia virtuale che mette ben in evidenza la testa del polipo peduncolato
- c** Immagine assiale ottenuta con paziente in decubito supino che mostra il lungo peduncolo (*freccia*) della lesione polipoide del sigma
- d** Colonscopia convenzionale

Polipo peduncolato del sigma



Polipo peduncolato (adenoma con displasia di grado medio) (*freccia*) del sigma

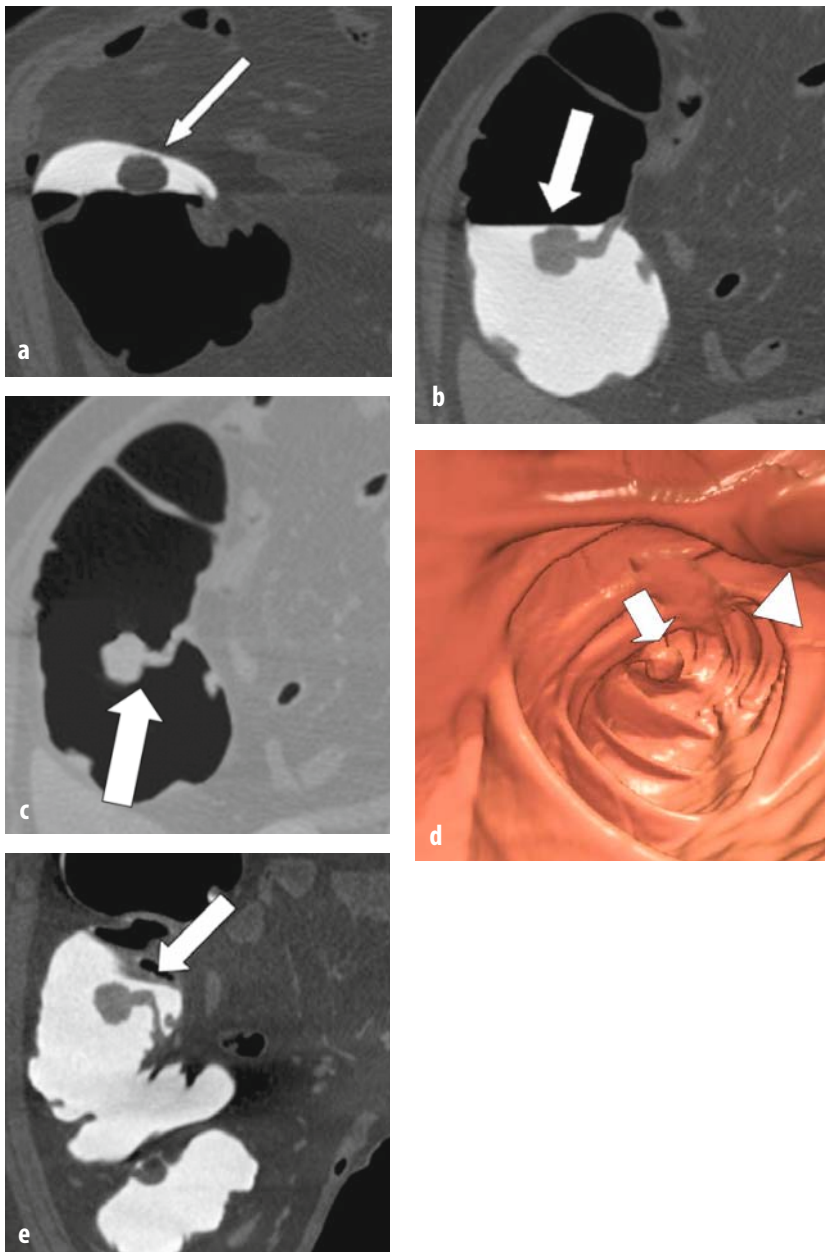
La lesione (*freccia*) sembra cambiare di posizione dalla fase prona (**a**) alla supina (**b**) con il cambio di decubito del paziente, ma nella fase prona appare più facilmente apprezzabile, sia nell'immagine 2D che nell'endoluminale 3D (**c**), il lungo peduncolo (*freccia curva*) che la ancora alla parete del sigma.

La riformattazione multiplanare coronale (**d**) mette in evidenza i rapporti della lesione (*freccia*) con il lume

e Colonscopia virtuale della lesione (*freccia*) ottenuta dalla scansione in fase supina

f Colonscopia convenzionale

Polipo peduncolato del colon ascendente

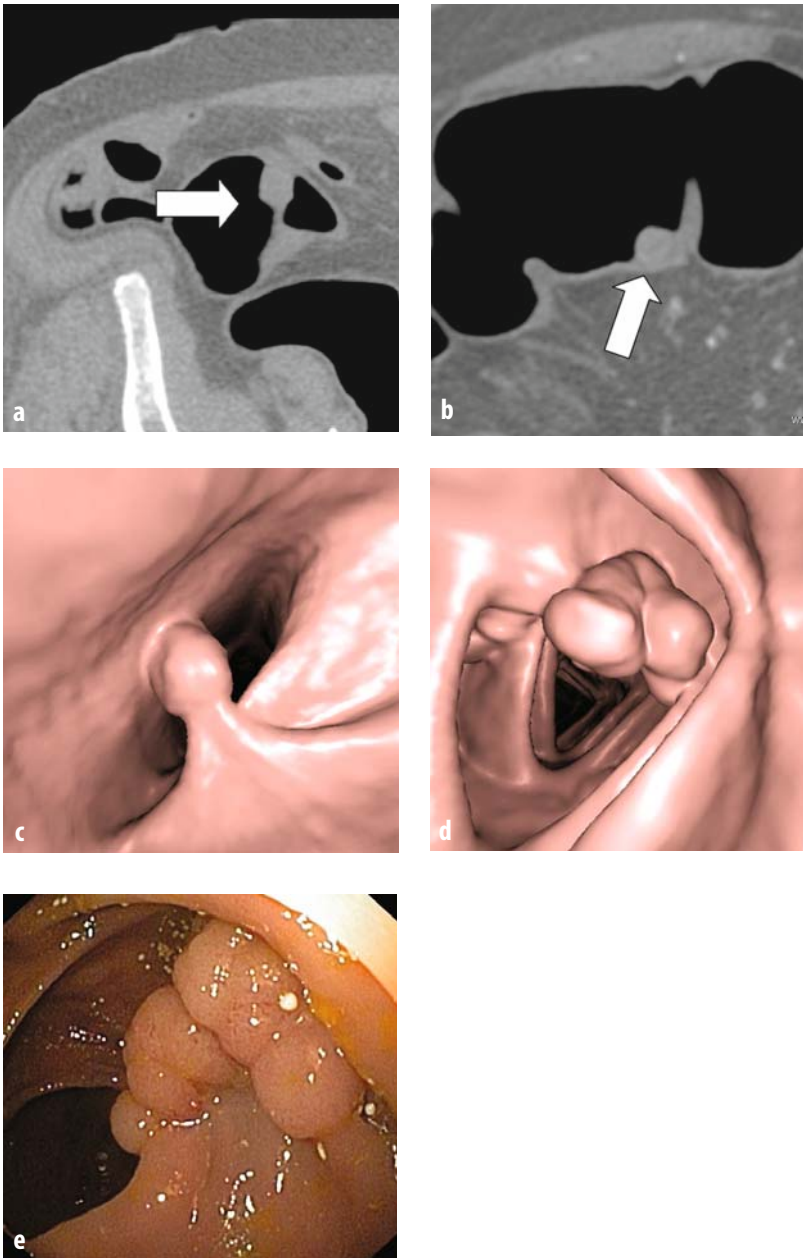


Polipo peduncolato (adenoma con displasia di alto grado) (*freccia*) del colon ascendente

La lesione (*freccia*) appare sia in fase prona (**a**) che supina (**b**), completamente sommersa dai residui fluidi. La lesione è ben riconoscibile in questo esame perché è stata utilizzata la tecnica di marcatura delle feci, senza l'uso della quale la lesione rischiava di passare come misconosciuta. L'utilizzo di software in grado di rimuovere elettronicamente i residui fecali marcati (**c**) consente anche una più precisa e migliore rappresentazione 3D (**d**) della lesione (*freccia*) davanti alla valvola ileo-ciecale (*punta di freccia*).

e La riformattazione multiplanare coronale mette ben in evidenza il peduncolo (*freccia*) della lesione

Polipo sessile del sigma



Polipo sessile (adenoma con displasia di alto grado) (*freccia*) del sigma

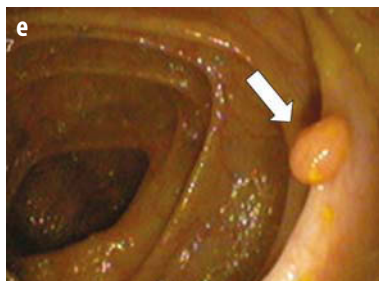
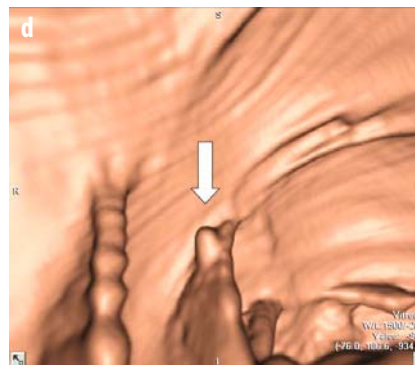
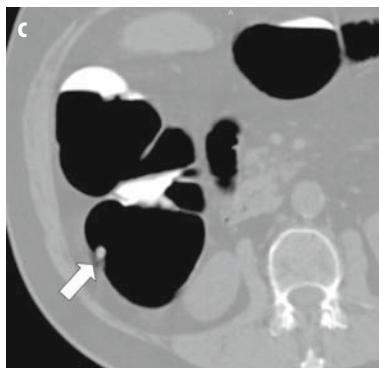
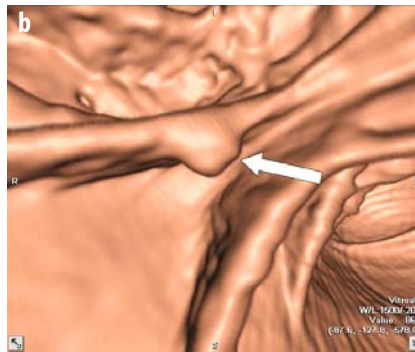
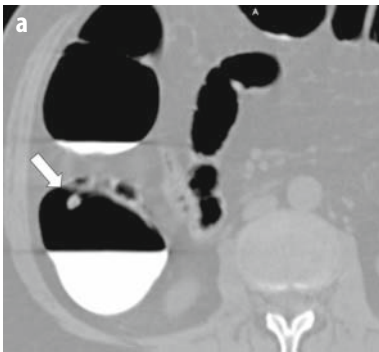
Il polipo (*freccia*) sembra cambiare di posizione dalla scansione in fase supina (a) a quella prona (b), ma in realtà ciò è dovuto ad una modesta torsione del sigma durante il cambio di decubito. Gli altri criteri di aiuto alla diagnosi sono l'alta densità della lesione e l'assenza di bolle aeree al suo interno

c Colonscopia virtuale ottenuta dalla scansione in fase supina

d Colonscopia virtuale ottenuta dalla scansione in fase prona

e Colonscopia convenzionale

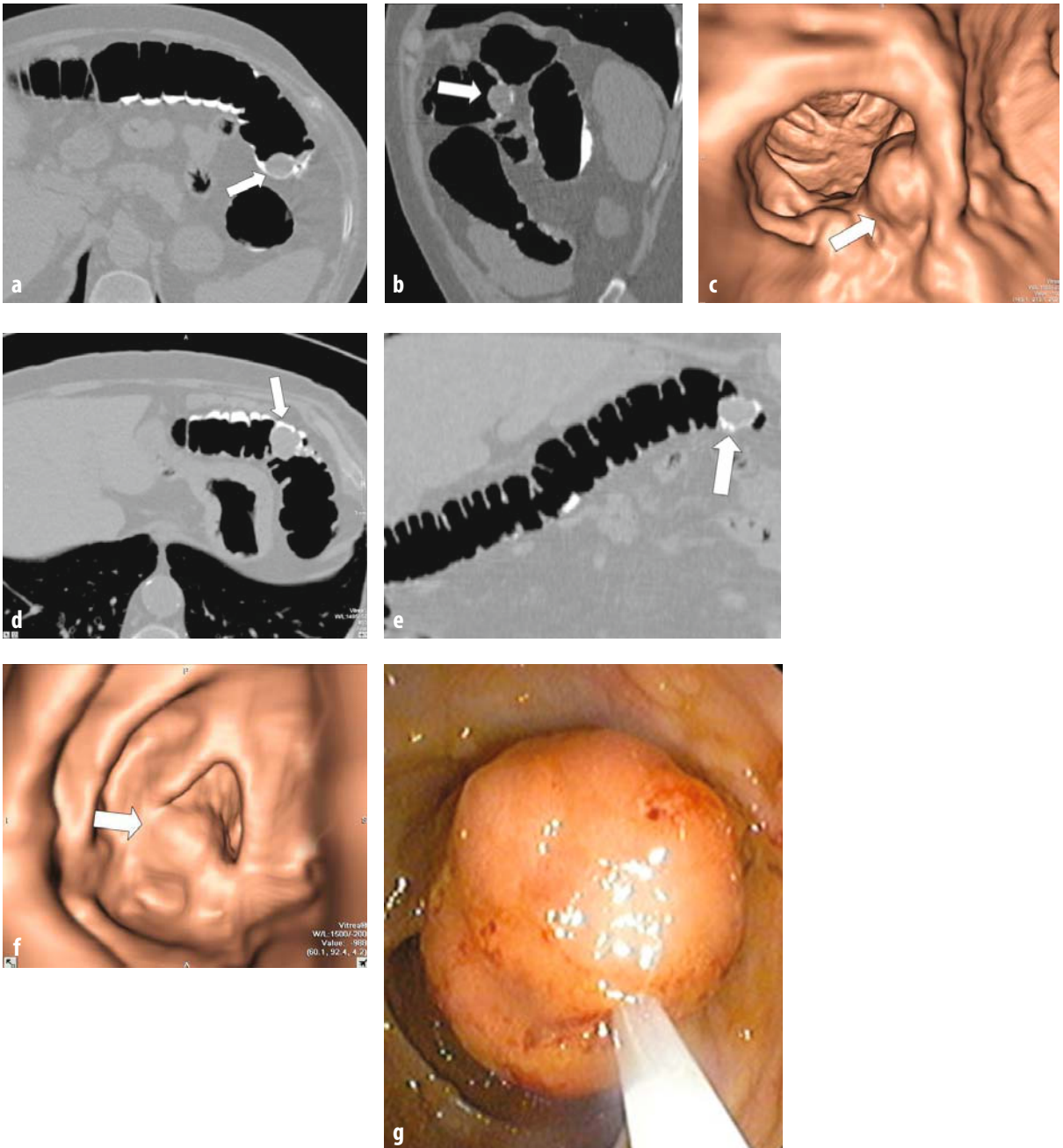
Polipo sessile del colon ascendente



Polipo sessile (iperplastico) (freccia) del colon ascendente

- a Immagine assiale ottenuta in fase supina
- b Corrispettiva colonscopia virtuale
- c Immagine assiale ottenuta in fase prona
- d Corrispettiva colonscopia virtuale
- e Colonscopia convenzionale

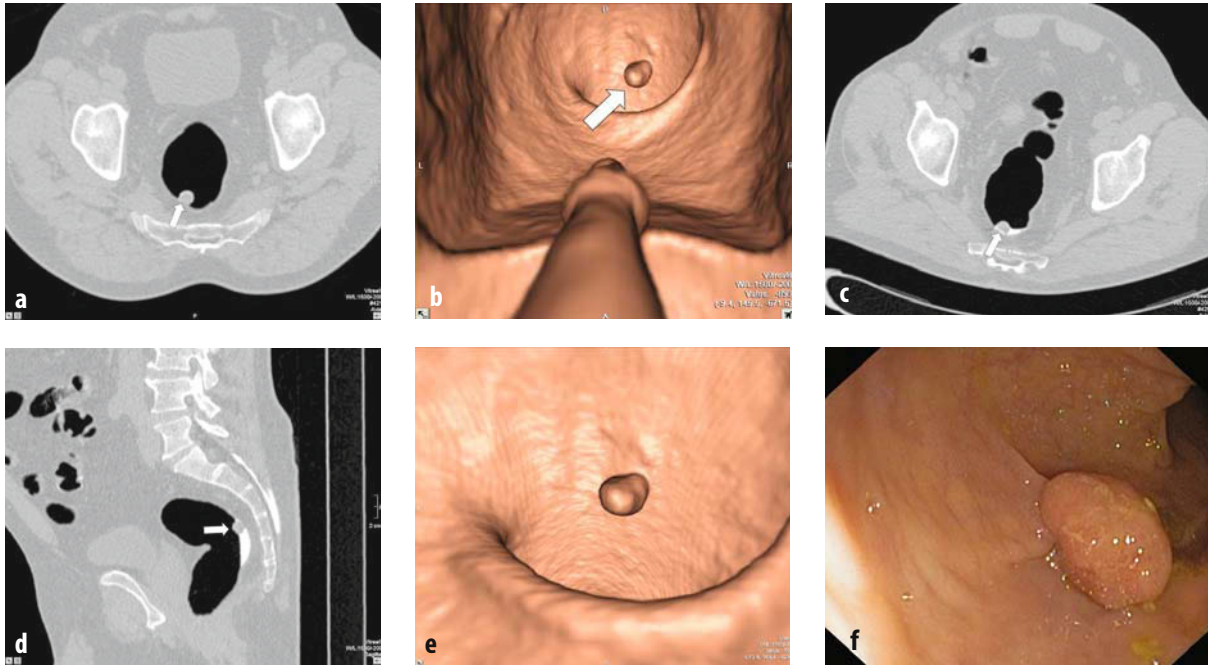
Polipo sessile del colon trasverso



Polipo sessile (adenoma con displasia di alto grado) (*freccia*) **del colon trasverso**

- a Immagine assiale in fase supina
- b Corrispettiva riformattazione multiplanare sagittale
- c Corrispettiva colonscopia virtuale
- d Immagine assiale ottenuta in fase prona
- e Corrispettiva riformattazione multiplanare coronale
- f Corrispettiva colonscopia virtuale
- g Colonscopia convenzionale

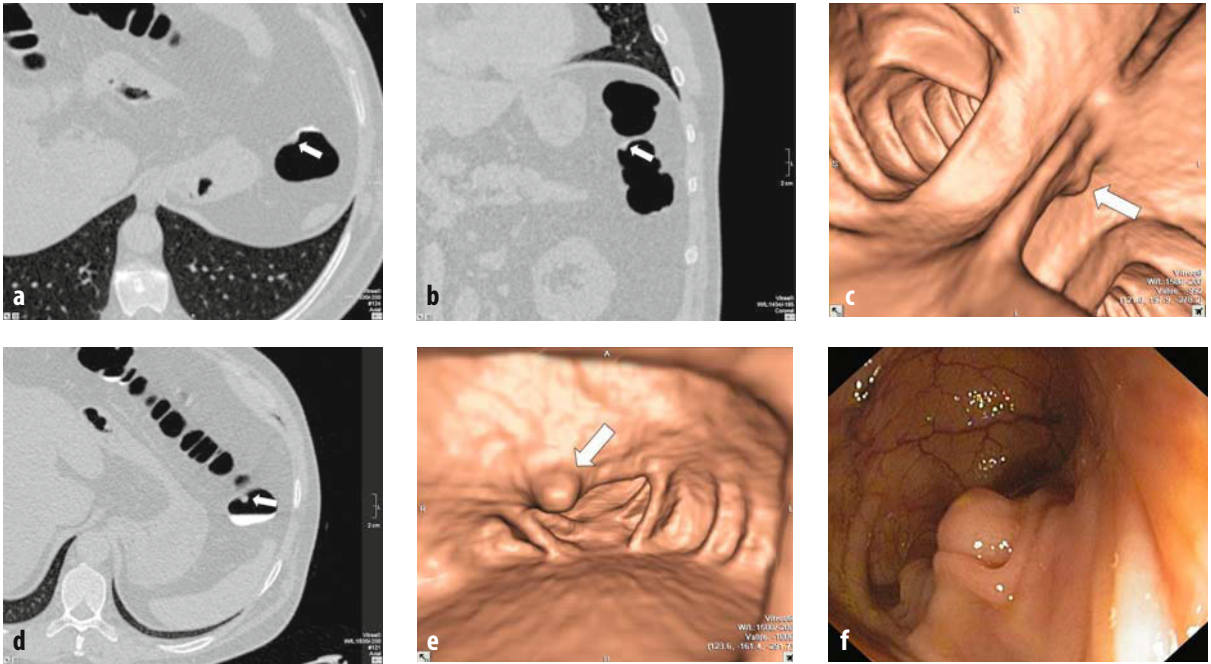
Polipo sessile del retto



Polipo sessile (iperplastico) (freccia) del retto

- a Immagine assiale ottenuta in fase prona
- b Corrispettiva colonscopia virtuale
- c Immagine assiale ottenuta in fase supina
- d Corrispettiva riformattazione multiplanare sagittale
- e Corrispettiva colonscopia virtuale
- f Corrispettiva colonscopia convenzionale

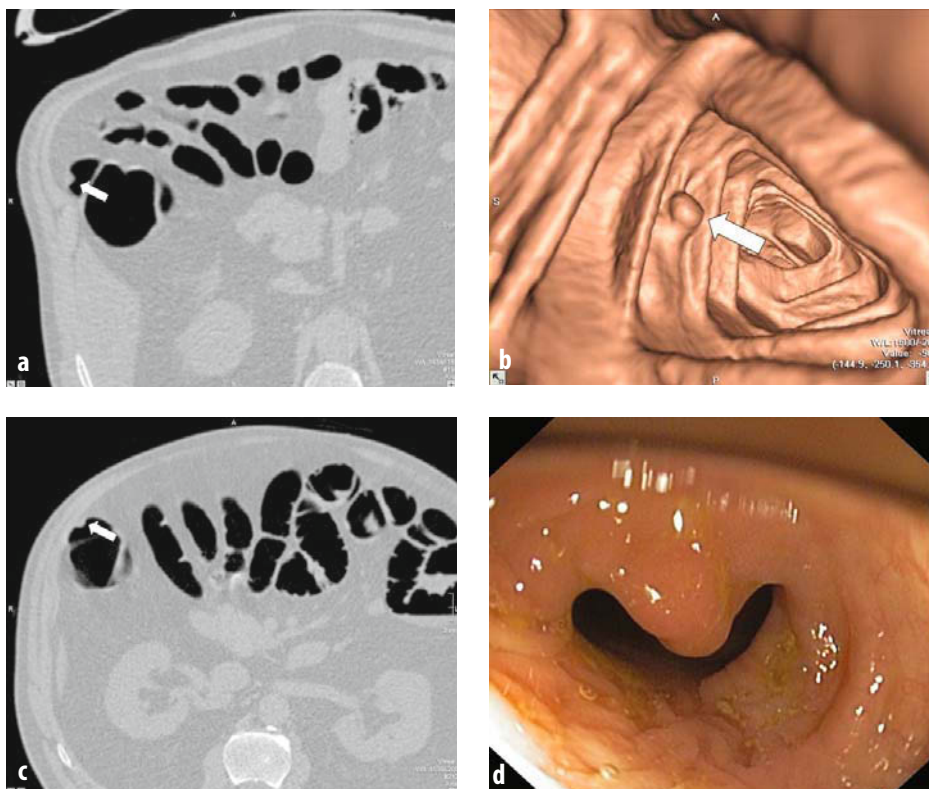
Polipo sessile del colon discendente



Polipo sessile (iperplastico) (freccia) del colon discendente

- a Immagine assiale ottenuta in fase prona
- b Corrispettiva riformattazione multiplanare coronale
- c Corrispettiva colonscopia virtuale
- d Immagine assiale ottenuta in fase supina
- e Corrispettiva colonscopia virtuale
- f Colonscopia convenzionale

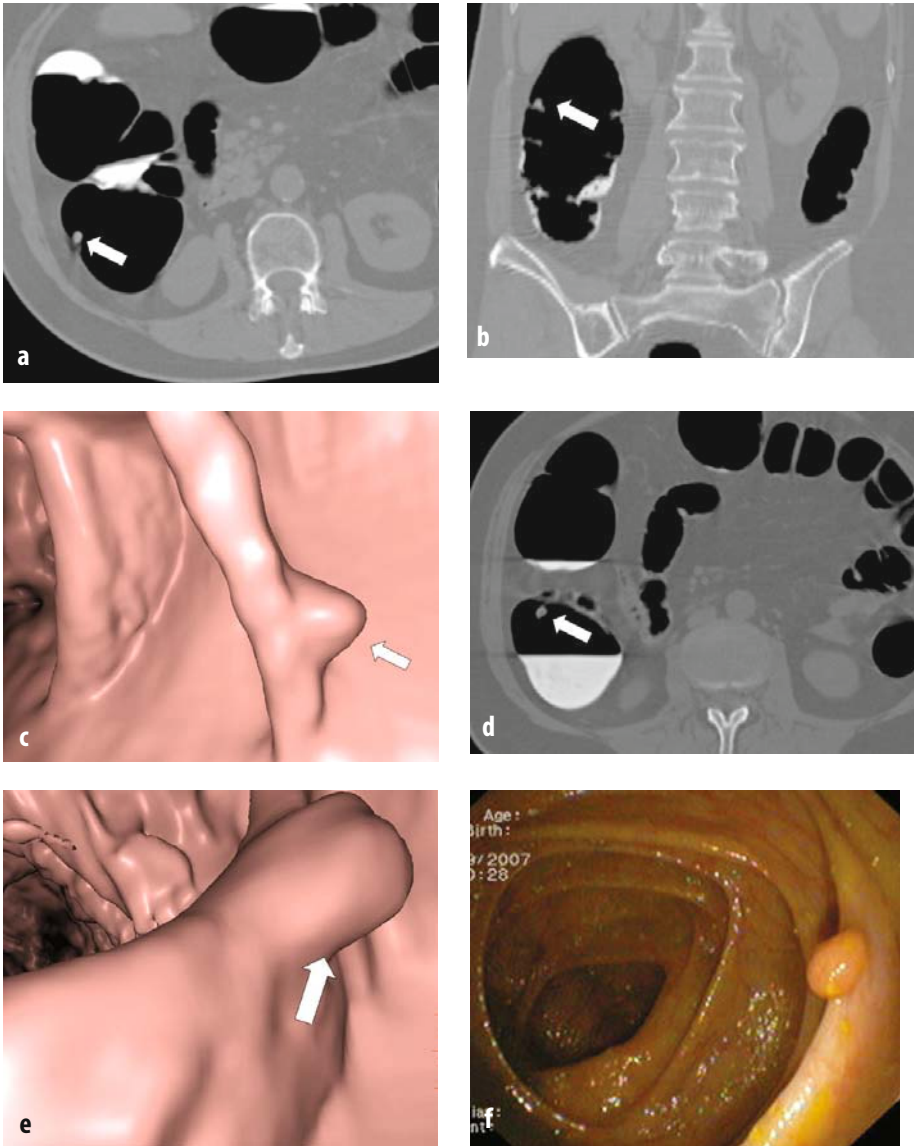
Polipo sessile del colon ascendente



Polipo sessile (iperplastico) (*freccia*) del colon ascendente

- a Immagine assiale in fase prona
- b Colonscopia virtuale
- c Immagine assiale in fase supina
- d Colonscopia convenzionale

Polipo sessile del colon ascendente



Polipo sessile (iperplastico) (freccia) del colon ascendente

- a Immagine assiale in fase prona
- b Corrispettiva riformattazione multiplanare coronale
- c Corrispettiva colonscopia virtuale
- d Immagine assiale in fase supina
- e Corrispettiva colonscopia virtuale
- f Corrispettiva colonscopia convenzionale